

ВЛИЯНИЕ ГЕПАТИТА С НА РАЗВИТИЕ ГИСТОЛОГИЧЕСКИХ И МОРФОЛОГИЧЕСКИХ ИЗМЕНЕНИЙ В ПЛАЦЕНТЕ

О.М. Филипович¹, Н.И. Кузнецов¹, В.Е. Карев², Е.А. Малаховская³

¹ Северо-Западный государственный медицинский университет им. И.И. Мечникова, Санкт-Петербург, Россия

² Научно-исследовательский институт детских инфекций, Санкт-Петербург, Россия

³ Родильный дом №18, Санкт-Петербург, Россия

Influence of hepatitis c in the development of histological and morfological changes in the placenta

O.M. Filipovich¹, N.I. Kuznetsov¹, V.E. Karev², E.A. Malahovskaya³

¹ North-Western State Medical University named after I.I. Mechnikov, Saint-Petersburg, Russia

² Science Research Institute of Children's Infections, Saint-Petersburg, Russia

³ Maternity Hospital №18, Saint-Petersburg, Russia

Резюме

Цель: выявление морфологических изменений фетоплацентарного комплекса у беременных женщин с хроническим гепатитом С.

Материалы методы: обследовано 48 беременных женщин, из них 38 с хроническим гепатитом С и 10 здоровых беременных женщин, без отягощенного акушерско-гинекологического анамнеза. У всех женщин было проведено морфологическое и гистологическое изучение их плацент. Образцы тканей плаценты фиксировали в 10 % растворе формалина. После фиксации в 10 % растворе нейтрального формалина образцы плацент подвергали гистологической проводке путем инкубации в изопропиловом спирте и имбиции парафином с использованием аппарата для автоматической проводки гистологических образцов закрытого типа Exelsior (Thermo, Германия). Иммуногистохимические (ИГХ) исследования выполнялись с применением мышиных моноклональных антител к NS3-антигену вируса гепатита С (в разведении 1/80, Novocastra Lab., Великобритания).

Результаты: хроническая (суб)компенсированная недостаточность плаценты чаще выявляется при наличии NS3-HCV в плаценте. При наличии инфицирования плаценты вирусом гепатита С (NS3-HCV) чаще встречается наличие децидуита плаценты.

Выводы: вирус гепатита С является одним из важных факторов развития хронической плацентарной недостаточности

Ключевые слова: хронический гепатит С, беременность, иммуногистохимия, плацента, фетоплацентарная недостаточность.

Введение

По данным Всемирной организации здравоохранения (ВОЗ), вирусом гепатита С инфицировано около 150 миллионов человек в мире и ежегодно регистрируются около 3–4 миллио-

Abstract

The purpose: detection of morphological changes of fetoplacental complex in pregnant women with chronic hepatitis C.

Methods: The study involved 48 pregnant women, 38 of them with chronic hepatitis C and 10 – healthy pregnant women without complicated obstetric – gynecological history. Do all women was conducted morphological and histological study of their placentas. Placental tissue samples were fixed in 10 % formalin solution. After fixation in 10 % neutral formalin, the samples were subjected to histological wiring placentas by incubation in isopropyl alcohol and paraffin imbibition using the apparatus for automatic wiring histological samples gated Exelsior (Thermo, Germany). Immunohistochemical (IHC) studies were performed using a mouse monoclonal antibody NS3-antigen to hepatitis C virus (at a dilution of 1/80, Novocastra Lab., UK).

Results: chronic (sub) compensated placental insufficiency often revealed by the presence of NS3-HCV in the placenta. In the presence of placental infection with hepatitis C virus (HCV NS3), the presence of more common decidual placenta.

Conclusions: Hepatitis C virus is one of the most important factors in the development of chronic placental insufficiency

Key words: chronic hepatitis C, pregnancy, immunohistochemistry, placenta, fetoplacental insufficiency.

нов новых случаев. Самая низкая распространенность данной инфекции (0,01–0,1%) была зарегистрирована в Великобритании и странах Скандинавии, самый высокий показатель – в Египте – 15–22% [1]. Начиная с 2001 г., в Рос-

сийской Федерации ежегодно регистрируется более 40 тысяч случаев впервые выявленного хронического гепатита С (ХГС), что является следствием эпидемиологического неблагополучия по вирусным гепатитам в предыдущие годы. По данным Управления Роспотребнадзора РФ, в 2014 г. показатель заболеваемости ХГС составил 39,38 на 100 тыс. населения [2]. В целом по России число выявленных случаев ХГС по сравнению с 2005 г. (31,8 на 100 тыс. населения) выросло на 19,0 %. В структуре ХВГ на долю хронического гепатита С приходится 77,3 % случаев (в 2013 г. — 76,3 %, в 2012 г. — 75,8 %), при этом заболеваемость ХГС среди детей в возрасте до 1 года составляет 3,8 на 100 тысяч населения, а в возрасте 1–2 лет — 2,7 на 100 тысяч населения [3]. Рост заболеваемости ХГС в популяции приводит к большому вовлечению в эпидемический процесс женщин репродуктивного возраста, в том числе беременных, что может обусловить возможность вертикальной передачи вируса гепатита С ребенку. Таким образом, вирус гепатита С остается весьма значимой проблемой современной медицины.

Передача вируса гепатита С от матери к ребенку может происходить антенатально (трансплацентарная передача), интранатально (передача во время родов) и в постнатальном периоде (при уходе за ребенком). Частота вертикальной передачи вируса гепатита С, по данным разных авторов, составляет в среднем от 3 до 10 % [4–7]. Такой разброс данных связан с небольшими размерами выборок в большинстве исследований и различиями в распределении факторов риска. Установлено, что вертикальная передача от матери к ребенку в последнее время является основным путем передачи инфекции в детском возрасте [5, 8].

В России в течение многих лет скрининг на маркеры вируса гепатита С является стандартным методом обследования беременных женщин. Частота выявления антител к вирусу гепатита С у беременных женщин в РФ колеблется от 2,75% до 5,1%. По данным отечественной литературы, за последние 10 лет этот показатель возрос практически в 2 раза [9, 10]. Спорным остается вопрос о возможности трансплацентарной передачи вируса гепатита С при хроническом течении заболевания, хотя известно, что неповрежденная плацента является барьером для проникновения возбудителей и их токсинов [11]. Однако в литературе нет подробного описания гистологических изменений в плаценте при вирусном гепатите С.

Многочисленные исследования показали, что более 60% перинатальной патологии возникает в антенатальном периоде, а одной из основных причин ее развития является плацентарная не-

достаточность, имеющая мультифакторную природу [12]. Плацентарная недостаточность (ПН) — синдром, обусловленный морфофункциональными изменениями, возникающий в результате сложной реакции плаценты и плода в ответ на различные патологические состояния материнского организма. Основную роль в патогенезе плацентарной недостаточности отводят нарушению маточно-плацентарной перфузии, что приводит к снижению транспорта кислорода и питательных веществ через плаценту к плоду. Возникновение гемодинамических расстройств в плаценте связывают с нарушениями морфологических и биохимических адаптивных реакций в плаценте при физиологической беременности. Поскольку развитие структур и функций плаценты происходит поэтапно, патологические изменения, происходящие в плаценте, зависят от характера и времени воздействия неблагоприятных факторов. Достаточно высокой (более 50 %) является частота хронической ПН у пациенток с вирусной инфекцией [13, 14]. В зависимости от площади поражения плаценты различают относительную и абсолютную ПН.

Разработаны критерии морфологической диагностики следующих видов функционального состояния плаценты: компенсированное состояние, острая недостаточность, хроническая компенсированная недостаточность, хроническая недостаточность с острой декомпенсацией, хроническая субкомпенсированная недостаточность, хроническая декомпенсированная недостаточность (постепенно нарастающая) [15].

Цель исследования — выявление морфологических изменений фетоплацентарного комплекса у беременных женщин с хроническим гепатитом С.

Задачи исследования

1. Определить влияние ВГС на развитие ХПН у женщин.
2. Изучить частоту и степень развития ХПН у женщин с ХВГ С.
3. Изучить взаимосвязь между инфицированием плаценты и функциональным состоянием плаценты.
4. Выявить вероятность развития воспалительных изменений в плаценте с учетом ее инфицирования ВГС.

Материалы и методы

Под наблюдением находилось 48 беременных женщин (38 с ХГС и 10 — контрольная группа). Контрольную группу составили здоровые женщины без отягощенного акушерско-гинекологического анамнеза (ОАГА) и сопутствующей патологии. Возраст обследуемых составил $25,4 \pm 5,3$ года.

У всех 48 беременных было естественное родоразрешение. Длительность безводного промежутка в среднем составила 5 часов 40 минут \pm 4 часа 10 минут. У всех обследованных беременных диагноз хронического гепатита С был подтвержден наличием антител к вирусу гепатита С и ПЦР-диагностикой. Уровень вирусной нагрузки у беременных с ХГС в среднем составил $4,1 \times 10^6 \pm 3,8 \times 10^6$ МЕ/мл. Из числа обследованных беременных первородящих было 29 женщин, повторнородящих – 19 женщин. Исследование проводилось на базе родильных домов № 16, № 18 Санкт-Петербурга.

Всем беременным проводилось стандартное общеклиническое обследование, соответствующее нормативным документам по ведению беременности и родов. Кроме того, у всех 48 обследованных беременных женщин было проведено иммуногистохимическое исследование плаценты с целью выявления антигенов вирусов, в том числе гепатита С.

Забор материала проводился сразу после родов. Образцы тканей фиксировали в 10% растворе формалина. После фиксации в 10% растворе нейтрального формалина образцы плацент подвергали гистологической проводке путем инкубации в изопропиловом спирте и имбибиции парафином с использованием аппарата для автоматической проводки гистологических образцов закрытого типа Exelsior (Thermo, Германия). Из пропитанных парафином образцов ткани изготавливали парафиновые блоки и гистологические срезы толщиной 3–4 мкм. После депарафинирования гистологические срезы окрашивали гематоксилином и эозином и заключали под покровные стекла посредством монтирующей среды. Иммуногистохимические (ИГХ) исследования выполнялись с применением мышинных моноклональных антител к NS3-антигену вируса гепатита С (в разведении 1/80, Novocastra Lab., Великобритания). NS3-антиген является неструктурным белком, отвечающим за репликативную активность вируса гепатита С. В связи с этим его обнаружение косвенно указывает на возможность репликации вируса в исследуемых тканях и позволяет говорить о возможности их инфицирования [16].

Исследование проводилось с использованием ИГХ полимерной системы визуализации

LabVision Quanto и аппарата для иммуногистохимического и иммуноцитохимического окрашивания Autostainer A360 (Thermo, Германия). В качестве оптически плотной метки, позволяющей визуализировать продукт реакции антиген – антитело в проходящем свете, использовался диаминобензидин. После проведения иммуногистохимической реакции срезы ткани докрашивались гематоксилином и заключались под покровные стекла.

Результаты проведенных исследований обрабатывались статистическим методом с помощью программы SPSS for Windows.

Результаты и обсуждение

Проведен ретроспективный анализ гистологического и морфологического состояния плацент у беременных женщин с хроническим вирусным гепатитом С. Обследованию подверглись женщины в возрасте от 20 до 40 лет, со сроком беременности от 38 – 40 недель, безотягощенного акушерско-гинекологического анамнеза сопутствующей терапевтической патологии и различного рода зависимостей. Среди всех обследуемых плацент – 100% зрелость плаценты. При проведении гистологического исследования плаценты было выявлено: плацентарная недостаточность на разных стадиях развития и наличие воспалительных заболеваний плаценты.

При сравнении взаимосвязи между инфицированием плаценты вирусом гепатита С (NS3-HCV в плаценте (+/-)) и гистологическим состоянием этих плацент (табл. 1) было выявлено, что хроническая (суб)компенсированная недостаточность плаценты чаще выявляется при наличии NS3-HCV в плаценте «+», эти данные с высокой статистической вероятностью.

При проведении анализа между функциональным состоянием плаценты и возрастом беременных женщин с ХГС (табл. 2.), была установлена прямая зависимость ($p < 0,05$). При хронической (суб)компенсированной ПН медиана составила 26,00 (26 лет), 25 и 75 перцентили – 23,00 (23 года) и 29,00 (29 лет) соответственно, при хронической недостаточности с острой декомпенсацией медиана составила 27,00 (27 лет) (25 и 75 про-

Таблица 1

Инфицирование плаценты ВГС и функциональное состояние плаценты

NS3HCV в плаценте (+/-) n = 38	Функциональное состояние плаценты			χ^2 Пирсона	
	компенсированное	хроническая (суб)компенсированная недостаточность	хроническая недостаточность с острой декомпенсацией	χ^2	p
–	3	2	2	5,516	0,063
+	3	21	7		
Всего	6	23	9		

центили – 25,00 (25 лет) и 31,00 (31 год)), при компенсированной ПН медиана возраста женщин с ХГС составила 32,00 (32 года) 25 и 75 процентиля – 29,25 (29 лет) и 35,50 (35 лет) соответственно. Исходя из полученных данных, можно сделать вывод, что чем меньше возраст беременных женщин с ХГС, тем лучше функциональное состояние плаценты.

При сопоставлении результатов инфицирования плацент вирусом гепатита С (NS3-HCV в плаценте (+/-)) и развитием воспалительных изменений в плаценте (табл. 3) была выявлена четкая зависимость между HCV-инфицированием и воспалительными процессами в плаценте.

При наличии инфицирования плаценты вирусом гепатита С (NS3-HCV в плаценте (+)) чаще встречается наличие децидуита плаценты ($p = 0,002$). При сопоставлении полученных результатов с данными о функциональном состоянии плаценты было установлено, что (суб)компенсированная недостаточность плаценты в сочетании с децидуитом чаще наблюдается при HCV-инфицировании (рис.), в то время как в контрольных группах, несмотря на наличие инфицирования плаценты HSV, воспалительных изменений в плаценте не обнаружено. Полученные результаты позволяют сделать вывод о

ведущей роли HCV в развитии воспалительных изменений в плаценте.

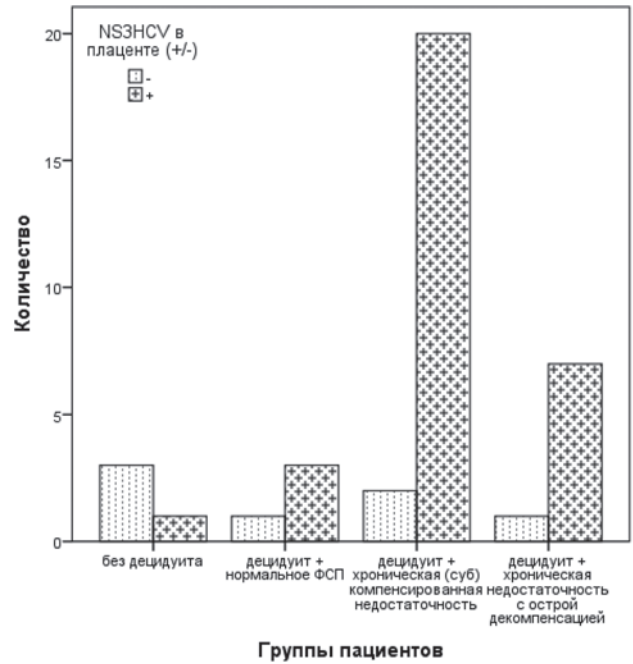


Рис. Взаимосвязь ВГС с развитием морфологических и функциональных изменений в плаценте

Таблица 2

Взаимосвязь возраста женщины с ХВГС и функционального состояния плаценты

Функциональное состояние плаценты	Возраст, лет		Средние значения			Критерий Краскала – Уоллиса	
	Min	Max	Me	25%	75%	χ^2	P
Компенсированное	27	37	32,00	29,25	35,50	6,309	0,043
Хроническая (суб)компенсированная недостаточность	20	40	26,00	23,00	29,00		
Хроническая недостаточность с острой декомпенсацией	21	36	27,00	25,00	31,00		

Таблица 3

Воспалительные изменения в плаценте при ее инфицировании ВГС

Воспалительные заболевания плаценты N = 38		NS3HCV в плаценте (+/-)			χ^2 Пирсона	
		-	+	Всего	χ^2	P
Плацентит	-	1	2	3	0,482	0,488
	+	6	29	35		
Виллузит	-	2	1	3	5,045	0,081
	+	5	30	35		
Интервиллузит	-	4	10	14	1,520	0,218
	+	3	21	24		
Децидуит	-	3	1	4	9,523	0,002
	+	4	30	34		
Мембранит	-	4	16	20	0,000	1,000
	+	3	12	15		

Заключение

В результате проведенного исследования было установлено, что у женщин с ХГС и наличием инфицирования плаценты вирусом гепатита С NS3-HCV в плаценте (+) чаще всего встречается хроническая (суб)компенсированная плацентарная недостаточность с наличием децидуита. Таким образом, сопоставляя полученные результаты исследования, мы можем утверждать, что вирус гепатита С не оказывает непосредственного влияния на развитие плацентарной недостаточности и воспалительных изменений в плаценте, но является одним из важных факторов, способствующих возникновению хронической плацентарной недостаточности с возможным развитием децидуита в плаценте беременной женщины с ХГС.

Литература

1. Гепатит С // ВОЗ. — Информационный бюллетень № 164 Апрель 2014 г. — <http://www.who.int/mediacentre/factsheets/fs164/ru/index.html/> — Последнее посещение сайта 09.12.2014 г.
2. Государственный доклад «О состоянии санитарно-эпидемиологического благополучия населения в Российской Федерации в 2014 году». Федеральная служба по надзору в сфере защиты прав потребителей и благополучия человека. — М., 2015. — 206 с.
3. Постановление Главного государственного санитарного врача Российской Федерации от 11 марта 2013 г. № 9. — М., 2013. — 4 с.
4. Игнатова, Т.М. Хронический гепатит и беременность / Т.М. Игнатова // Клиническая гепатология. — 2008. — № 1. — С. 3–9.
5. Alter M.J. Epidemiology of hepatitis C virus infection // World. J. Gastroenterol. — 2007. — V. 13, № 17. — P. 2436–2441.
6. Versace A., Bezzio S., Tovo P.A. Mother-to-child hepatitis C virus transmission // Hot Topics in Viral Hepatitis. — 2008. — V. 11. — P. 7–11.
7. Zanetti A.R., Tanzi E., Semprini A.E. Hepatitis C in pregnancy and mother-to-infant transmission of HCV, congenital and other related infectious disease of the newborn. — Ed. Isa K. Mushahwar. — 2007. — P. 153–171.
8. Conte D., Fraguelli M., Prati D. et al. Prevalence and clinical course of chronic hepatitis C virus (HCV) infection and rate of HCV vertical transmission in a cohort of 15,250 pregnant women // Hepatology. — 2000. — V. 31. — P. 751–755.
9. Ершова, О.Н. Современные проявления эпидемического процесса гепатита С, активность естественных путей передачи, совершенствование профилактики этой инфекции : автореф. дис. ... д.м.н. / Ершова Ольга Николаевна. — М., 2006. — 47 с.
10. Государственный доклад «О санитарно-эпидемиологической обстановке в Российской Федерации в 2014 году». — М.: Федеральный центр гигиены и эпидемиологии Роспотребнадзора, 2010. — 456 с.
11. Benirschke K., Kaufmann P. Pathology of the human placenta. — 4 ed. — 2000. — N.Y.: Springer. — 948 p.
12. Тютюнник, В.Л. Тактика ведения беременных при плацентарной недостаточности инфекционного генеза /

В.Л. Тютюнник // Российский медицинский журнал. Мать и дитя. Акушерство и гинекология. — 2006. — № 18. — С. 8.

13. Тютюнник, В.Л. Хроническая плацентарная недостаточность при бактериальной и вирусной инфекции (патогенез, диагностика, профилактика, лечение) : автореф. дис. ... д.м.н. / Тютюнник Виктор Леонидович. — М., 2002. — 47 с.

14. Гурская, Т.Ю. Беременность и хронический HCV-гепатит вопросы патогенеза, клиники, диагностики, состояния фето-плацентарной системы : автореф. дис. ... д.м.н. / Гурская Татьяна Юрьевна. — М., 2006. — 46 с.

15. Айламазян, Э.К. Акушерство : учебник / Э.К. Айламазян. — 9-е изд., перераб. и доп. — М. : ГЕОТАР-МЕДИА, 2015. — 704 с.

16. Лобзин, Ю.В. Морфологическая характеристика естественного течения хронической HCV-инфекции при различных темпах прогрессирования заболевания / Ю.В. Лобзин, Д.А. Гусев, В.С. Чирский // Вестник Санкт-Петербургского университета. — 2008. — Сер. 11. — Вып. 4. — С. 91–101.

References

1. Hepatit S // VOZ. — Informatsionnyy byulleten' № 164 April' 2014. <http://www.who.int/mediacentre/factsheets/fs164/ru/index.html.pdf>.
2. Gosudarstvennyy doklad «O sostoyanii sanitarno-epidemiologicheskogo blagopoluchiya naseleniya v Rossiyskoy Federatsii v 2014 godu». Federal'naya sluzhba po nadzoru v sfere zashchity prav potrebitel'ey i blagopoluchiya cheloveka.
3. Postanovlenie Glavnogo gosudarstvennogo sanitarnogo vracha Rossiyskoy Federatsii ot 11 marta 2013 .
4. Ignatova T.M. Clinicheskaya gepatologiya.2008;(1):3–9 (in Russian)
5. Alter M.J. Epidemiology of hepatitis C virus infection // World. J. Gastroenterol.2007;13(17): 2436–41.
6. Versace A., Bezzio S., Tovo P.A. Mother-to-child hepatitis C virus transmission // Hot Topics in Viral Hepatitis.2008;11:7–11.
7. Zanetti A.R., Tanzi E., Semprini A.E. Hepatitis C in pregnancy and mother-to-infant transmission of HCV, congenital and other related infectious disease of the newborn. Ed. Isa K. Mushahwar.2007:153–71.
8. Conte D., Fraguelli M., Prati D., et al. Prevalence and clinical course of chronic hepatitis C virus (HCV) infection and rate of HCV vertical transmission in a cohort of 15,250 pregnant women // Hepatology.2000;31:751–5.
9. Ershova O.N. Sovremennye proyavleniya epidemicheskogo protsessa gepatita S, aktivnost' estestvennykh putey peredachi, sovershenstvovanie profilaktiki etoy infektsii. Moscow (Russia): GU "Nauchno-issledovatel'skiy institut epidemiologii i mikrobiologii im. N.F. Gamalei RAMN"; 2006. 47 p (inRussian).
10. Gosudarstvennyy doklad «O sanitarno-epidemiologicheskoy obstanovke v Rossiyskoy Federatsii v 2014 godu». Federal'nyy tsentr gigieny i epidemiologii Rospotrebnadzora.
11. Benirschke K., Kaufmann P. Pathology of the human placenta. — 4 ed. — 2000. — N.Y.: Springer. — 948 p.
12. Tyutyunnik V.L. Rossiyskiy meditsinskiy zhurnal. Mat' i ditya. Akusherstvo i ginekologiya.2006;18.
13. Tyutyunnik V.L. Khronicheskaya platsentarnaya nedostatochnost' pri bakterial'noy i virusnoy infektsii (patogenez, diagnostika, profilaktika, lechenie). Moscow (Russia): 2002. 47 p (inRussian).

14. Gurskaya T.Yu. Beremennost' i khronicheskiy HCV-gepatit voprosy patogeneza, kliniki, diagnostiki, sostoyaniya fetoplatsentarnoy sistemy. Moscow (Russia): Sechenov Moscow medical Academy; 2006. 46 p (inRussian).

15. Aylamazyan E. K. Obstetrics: textbook. — 9th prod., reslave. and additional — M.: GEOTAR-MEDIA, 2015. — 704 pages. (in Russian)

16. Lobzin Yu.V., Gusev D.A, Chirskiy V.S. Vestnik Sankt-Peterburgskogo universiteta. 2008;11(4):91 — 101(inRussian).

Авторский коллектив:

Филипович Ольга Михайловна — очный аспирант кафедры инфекционных болезней Северо-Западного государственного медицинского университета им И.И. Мечникова; тел.: +7-981-800-67-06, e-mail: filipowitch.olga@yandex.ru

Кузнецов Николай Ильич — профессор кафедры инфекционных болезней Северо-Западного государственного медицинского университета им. И.И. Мечникова, д.м.н., тел.: +7-911-191-35-24, e-mail: meri-kuz@mail.ru

Карев Вадим Евгеньевич — заведующий лабораторией патоморфологии клиники Научно-исследовательского института детских инфекций, к.м.н.; тел.: +7-921-954-04-66, e-mail: vadimkarev@yandex.ru

Малаховская Елена Алексеевна — акушер-гинеколог Родильного дома № 18, к.м.н.; тел.: +7-921-958-29-91, e-mail: aljonamal@inbox.ru