

ТОКСИЧЕСКИЙ ЭПИДЕРМАЛЬНЫЙ НЕКРОЛИЗ (СИНДРОМ ЛАЙЕЛЛА)

Е.Н. Куделка¹, Д.М. Шахманов¹, А.Ф. Соболев¹, Р.А. Раводин², А.В. Чаплыгин², М.В. Гусаров³, С.С. Якушенко⁴

¹ Военно-медицинская академия им. С.М. Кирова, Санкт-Петербург, Россия

² Северо-Западный государственный медицинский университет им. И.И. Мечникова, Санкт-Петербург, Россия

³ Кожно-венерологический диспансер №1, Санкт-Петербург, Россия

⁴ Областной кожно-венерологический диспансер, Липецк, Россия

Toxic epidermal necrolysis (Lyell's syndrome)

E.N. Kudelka¹, D.M. Shakhmanov¹, A.F. Sobolev¹, R.A. Ravodin², A.V. Chaplygin², M.V. Gusarov³, S.S. Yakushenko⁴

¹ Military Medical Academy named after S.M. Kirov, Saint-Petersburg, Russia

² North-Western State Medical University named after I.I. Mechnikov, Saint-Petersburg, Russia

³ Dermatovenerologic dispensary №1, Saint-Petersburg, Russia

⁴ Regional Dermatovenerologic Dispensary, Lipetsk, Russia

Токсический эпидермальный некролиз (ТЭН) впервые описал шотландский дерматолог Алан Лайелл в 1956 г., наблюдавший пациента с обширной отслойкой эпидермиса с образованием пузырей, и предложил название «Токсический эпидермальный некролиз» [1]. Позднее это состояние получило наименование «синдром Лайелла».

В большинстве случаев заболевание связано с приёмом медикаментов: фенобарбитала, нитрофурантоина, ко-тримаксазола, ампициллина, амоксициллина, аллопуринола, сульфаметаксазола, сульфадиазина, сульфацидазина, сульфасалазина, карбамазепина, ламотриджина, фенитоина, фенилбутазона, оксикама и др. [2, 3]. В ряде случаев токсический эпидермальный некролиз может встречаться на фоне инфекционных заболеваний: *M. pneumoniae*, вирусных инфекций (включая ВИЧ), а также после вакцинации (от кори, гриппа, оспы и др.) [4]. Синдром Лайелла может также развиваться после трансплантации костного мозга как тяжёлая форма реакции «трансплантат против хозяина» [2].

Исходя из современных представлений, токсический эпидермальный некролиз — это тяжёлое угрожающее жизни состояние, сопровождающееся поражением кожи и слизистых оболочек с некрозом и отслойкой эпидермиса (эпителия) [5]. В зависимости от площади отслойки эпидермиса выделяют: токсический эпидермальный некролиз (поражено более 30% площади поверхности тела), переходную форму между токсическим эпидермальным некролизом и синдромом Стивенса — Джонсона (когда поражено от 10% до 30% площади поверхности тела) и синдром Стивенса — Джон-

сона (поражено менее 10% площади поверхности тела) [6]. Некоторые авторы, учитывая патогенетическое и клиническое сходство токсического эпидермального некролиза и синдрома Стивенса — Джонсона, предлагают объединить их термином «эпидермальный некролиз» [5].

Частота встречаемости синдрома Лайелла составляет от 0,4 до 1,2 случаев на 1 миллион человек в год, а смертность — более 30%, что создаёт дополнительные трудности для его детального изучения [2, 3]. Риск возникновения заболевания возрастает у лиц после 40 лет, а также на фоне ВИЧ-инфекции, несколько чаще синдром Лайелла встречается у женщин [2, 4]. Генетическая предрасположенность также играет определённую роль в возникновении заболевания: HLA-B*1502 и HLA-B*5801 у лиц азиатского происхождения ассоциированы с ТЭН, вызванным карбамазепином или фенитоином, тогда как у европейцев HLA-B*5801 ассоциирован с ТЭН, вызванным аллопуринолом [2, 7, 8].

Как правило, первые симптомы ТЭН развиваются в пределах от 4 до 30 дней после начала приёма лекарственного препарата и включают: общую слабость, недомогание, ринит, конъюнктивит, напоминая при этом симптомы ОРЗ. Через 2–3 дня на фоне повышения температуры тела в патологический процесс вовлекается кожа с возникновением эритематозных, мишеневидных, пятнисто-папулёзных или уртикарных высыпаний с последующим образованием пузырей и отслойкой эпидермиса с формированием болезненных эрозий, которые быстро распространяются по всему телу, за исключением, как правило, волосистой части головы. Характерен положительный перифериче-

ский симптом Никольского. Слизистые оболочки (щеки, конъюнктив, гениталий, носоглотки, пищевода, трахеи, бронхов) поражаются практически всегда, иногда даже раньше вовлечения кожи [9]. Возникает сначала покраснение, а затем эрозивное поражение слизистых с последующим формированием обширных эрозий. Поражение конъюнктив ведёт к сухости глаз и фотофобии, полости рта и пищевода — к невозможности принимать пищу, уретры — к задержке мочеиспускания. Массивная трансэпидермальная потеря воды приводит к электролитным нарушениям, гипоальбуминемии, транзиторной почечной недостаточности. Воспалительный процесс прогрессирует в течение 5–7 дней. В случае благоприятного исхода заболевания реэпителизация кожи происходит в течение 3–4 недель, а заживление слизистых может затянуться до 2 месяцев [2].

В биохимическом анализе крови у 50% пациентов повышается уровень аминотрансфераз, амилазы, имеют место гипергликемия, гипопропротеинемия, повышается уровень мочевины и креатинина, отмечается гипофосфатемия. В клиническом анализе крови — анемия, незначительный лейкоцитоз и лимфопения (за счёт снижения уровня CD4+ Т-лимфоцитов), у 30% пациентов отмечается нейтропения, у 15% — тромбоцитопения [10].

Из возможных осложнений наиболее часто встречаются: пневмония, почечная недостаточность, острый респираторный дистресс-синдром взрослых, эрозии пищевода и кишечника (вплоть до перфорации), стриктуры (уретры, пищевода, влагалища и др.), ДВС-синдром, септицемия, сахарный диабет, гепатит, эктропион, энтропион, симблефарон, птеригиум, изъязвление роговицы [11–15].

При гистологическом исследовании на ранней стадии отмечаются вакуолизация и некроз кератиноцитов базального слоя, некроз отдельных клеток в толще эпидермиса. Позднее развивается некроз всех слоев эпидермиса, образование полостей над базальной мембраной с отслойкой эпидермиса, при этом воспалительная инфильтрация дермы незначительна или отсутствует [16].

Быстрое удаление причинного агента повышает выживаемость больных с синдромом Лайелла. Лечение таких пациентов проводится в ожоговых центрах или реанимационных отделениях, где проводится симптоматическая терапия, включающая коррекцию гиповолемии, обезболивание, нутритивную поддержку и поддержание оптимальной температуры окружающей среды [17]. Рекомендуются перевязки с использованием местных антисептиков, однако следует избегать некрэктомий. Окончательно не решён вопрос об эффективности глюкокортикостероидов, одни авторы считают, что высокие дозы глюкокортикоидов могут маскиро-

вать сепсис, провоцировать желудочно-кишечные кровотечения, затягивать выздоровление и повышать смертность [18]. Другие полагают, что глюкокортикостероидные гормоны уменьшают воспаление и гибель кератиноцитов, поэтому должны назначаться как можно раньше [19]. Имеются отдельные сообщения об эффективности плазмафереза в лечении ТЭН [20]. Ряд авторов успешно применяли внутривенный человеческий иммуноглобулин, однако другие опровергают его эффективность [21, 22]. Есть сообщения об эффективности циклоспорина А и моноклональных антител к TNF- α , однако это спорадические наблюдения [23, 24].

Ввиду редкой встречаемости данного синдрома, кроме учёта новых причинных факторов, представляет интерес анализ симптомов для ранней диагностики заболевания, остаётся малоизученной тактика ведения таких пациентов, а также профилактика и лечение осложнений. Приводим собственное наблюдение.

Пациент С., 1990 г. рождения (на момент возникновения заболевания 24 года), матрос. Считает себя больным с 27.07.2014 г., когда после покрасочных работ (красили в течение нескольких дней корабль) появились жалобы на общее недомогание, головную боль, насморк, дискомфорт при глотании. 28.07.2014 г. в связи с нарастанием вышеперечисленных жалоб обратился к врачу частной практики, был направлен в госпиталь МО РФ, госпитализирован в инфекционное отделение с диагнозом: ОРЗ по типу ринофарингита. На фоне проводимой противовирусной терапии (кагоцел), антибактериальной (амоксин с переходом на пенициллин 6 млн ЕД в сутки), десенсибилизирующей терапии (лоратадин, димедрол), 29.07.14 г. у больного появилась гиперемия лица и папулезная сыпь на лице, груди и верхних конечностях, постепенно распространяющаяся по телу. Периферический симптом Никольского — положительный. Также появились зернистость и белые налеты на зеве, усиление лихорадки. Возникли симптомы конъюнктивита — отек век, появилось отделяемое гнойного характера, инъекция сосудов склер. К проводимой терапии были добавлены кортикостероиды, инфузионная терапия, антибактериальная терапия усилена хемомицином по 500 мг в сутки. Несмотря на лечение, отмечалось ухудшение состояния — нарастание симптомов интоксикации, фебрильной лихорадки, распространение пятнисто-папулезных высыпаний с тенденцией к слиянию. Для дальнейшего лечения и наблюдения больной был переведен в ОАРИТ госпиталя. Проводилась терапия: инфузионно-дезинтоксикационная, противовирусная (тамифлю, кагоцел), антибактериальная (пенициллин 6 млн ЕД в сутки, хемомицин 500 мг в сутки), десенсибилизирующая (хлоропирамин,

лоратадин, преднизолон 240 мг в суммарной дозе), противовоспалительная и жаропонижающая (диклофенак), витамины (аскорбиновая кислота, аскорутин), ингибиторы протеаз (контрикал), октреатид, омепразол. Местно: полоскание ротоглотки раствором фурацилина, орошение зева «Ингалипт Н», капли в нос, глазные капли – р-р левомицетина 0,25%, офтальмоферон. На фоне проводимого лечения общее состояние средней степени тяжести. Сохранялась тенденция к распространению высыпаний и образованию пузырей на коже, отмечалось значительное увеличение нижнечелюстных лимфоузлов, в общем анализе крови появился выраженный лейкоцитоз со сдвигом лейкоцитарной формулы влево до юных форм, отмечалось значительное повышение амилазы крови (430 ЕД/л). Выставлен предварительный диагноз «Токсический эпидермальный некролиз (синдром Лайелла). Острое респираторное заболевание по типу ринофарингита средней степени тяжести. Острый блефароконъюнктивит. Инфекционно-токсический гингивостоматит». Состояние расценено как тяжелое. На коже лица, губ, туловища, верхних конечностей обильная распространенная пятнисто-папулезная сыпь с тенденцией к слиянию, множественные пузыри различных размеров, с тонкой, дряблой, легко разрывающейся покровкой, единичные эрозии. В легких дыхание везикулярное, проводится во все отделы, хрипов нет. ЧД 17 в мин. Сердечные тоны ясные, ритмичные. ЧСС 92 в мин. АД 115/80 мм рт. ст. Клинический анализ крови 30.07.2014 г. Нв – 134 г/л, лейкоц. – $10,9 \times 10^9$, с – 65%, п – 30%, ю – 2%, лимф. – 2%, мон. – 1%, тромб. – 130×10^9 , СОЭ – 20 мм/ч.

При осмотре 31.07.14 г. дальнейшее распространение сыпи. Клинический анализ крови от 31.07.2014 г.: лейкоц. – $6,9 \times 10^9$ /л, с/я – 51%, п/я – 32%, ю – 4%, лимф. – 11%, мон. – 2%, тромб. – 130×10^9 /л, СОЭ – 15 мм/ч. Откорректирована терапия: преднизолон парентерально 700 мг/сут со снижением до 360 мг/сут в течение 3–4 дней, гастропротекторы, антибактериальная терапия – меропенем 3 г/сут, плазмаферез.

Для продолжения лечения 05.08.2014 г. пациент санавиацией переведен в Военно-медицинскую академию им. С.М. Кирова, в клинику инфекционных болезней. Проведен консилиум, включавший врачей-инфекционистов, дерматологов, офтальмологов, комбустиологов, оториноларингологов, урологов, анестезиологов. Установлен окончательный диагноз «Токсический эпидермальный некролиз (синдром Лайелла). Некротический блефароконъюнктивит. Гингивостоматит. Баланопастит».

Тяжесть состояния на момент поступления в ОРИТ клиники инфекционных болезней оцене-

на как тяжелая, как по площади ($\approx 60\%$), так и по характеру поражения кожи и слизистых. Тяжесть состояния определялась также болевым синдромом, незначительно выраженным синдромом эндогенной интоксикации, нарушениями водно-электролитного обмена, нарушениями белкового обмена. Кроме того, имелся высокий риск присоединения вторичной инфекции, риск развития кровотечений (рис. 1–5).

Были выполнены следующие обследования (табл. 1–4):

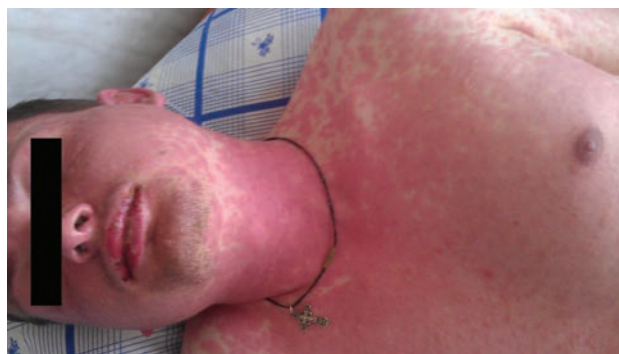

Рис. 1. Распространённая сливающаяся эритема

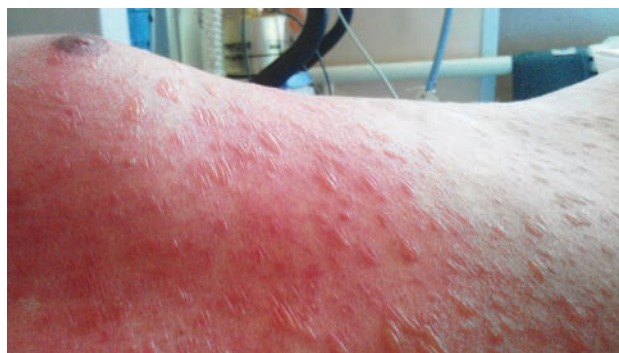

Рис. 2. На фоне эритемы формируются многочисленные пузыри

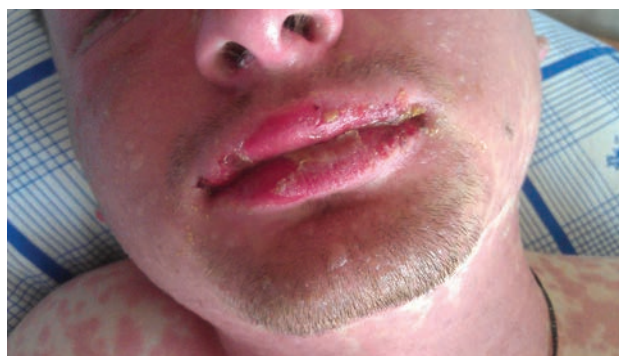

Рис. 3. Поражена красная кайма губ и слизистая полости рта

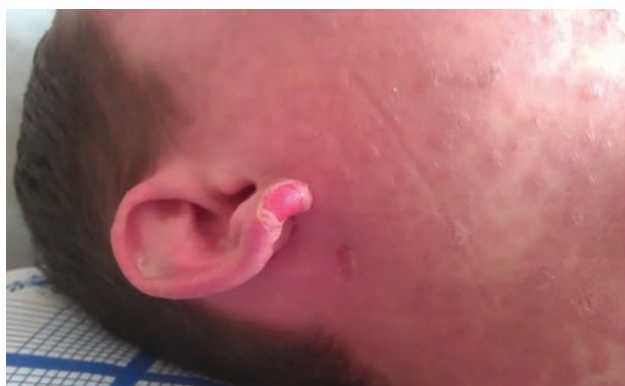

Рис. 4. Положительный симптом Никольского — отслойка эпидермиса при механической травме

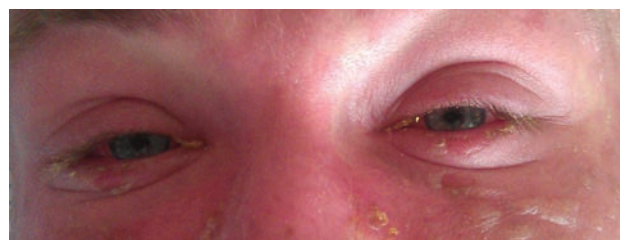


Рис. 5. Поражена слизистая конъюнктив

Таблица 1

Общий анализ крови

Дата	Эр.	Нв	МСН	Лей.	Баз.	Эоз	Ю	п/я	с/я	Лимф.	Мон	Тромб.	СОЭ	ВСК по Сухареву	ДК по Дукке
06.08	5,0	137	27	9,5				4	78	8	10	468	4		
07.08	4,7	128	27	12,7				5	80	9	6	495	4	3/-4/50//	1/10//
11.08	4,4	121	27	11,6				2	83	5	10	343	29	3/10//5-	1/30//

Таблица 2

Биохимический анализ крови

Показатель	05.08	06.08	07.08	11.08
ЛДГ				280
КФК	100,0	121,0	91,0	613,0
КФК-МВ	50,0	61,8	38,0	38,2
Глюкоза	6,6		5,2	4,5
Креатинин	47,2		61,9	51,2
Мочевина	6,2	6,2	7,0	7,3
Альбумин			38,01	48,67
Общий белок	43,0	56,7	59,3	60,7
АсАТ	31,0	27,0	22,0	41,0
АлАТ	81,0	70,0	51,0	31,0
Билирубин общий	12,4	16,1		31,1
Билирубин прямой	5,4			2,1
Щелочная фосфатаза				89
Тропониновый тест	Отр.			
Амилаза	31,0	68,0	76,0	134,0
ГТП			19	17
Протромбин по Квику	74	49	53	47
Фибриноген	1,55	2,61	2,81	3,78
АЧТВ				
МНО	1,42			
Д-димеры				
Na ⁺	135	134	139	
K ⁺	3,6	3,6	3,0	

Показатель	05.08	06.08	07.08	11.08
Кальций + +	0,72	0,86	0,82	
Хлор	96	97	100	
pH	7,419	7,414	7,378	
pCO ₂	44,2	42,2	42,3	
Лактат	2,3	2,0	1,8	
cBase,c	3,8	2,3	-0,3	

Таблица 3

Общеклиническое исследование мочи

Показатель	06.08
Цвет	с/ж
Прозрачность	с/ж
Относительная плотность	1.015
pH	7,0
Белок	Негатив
Лейкоциты	Негатив
Эритроциты неизм.	Негатив
Эритроциты выщелоченные	
Эпителий	
Соли	
Слизь	
Бактерии	

Таблица 4

Бактериологические исследования

Показатель	05.08
Кровь (в аэробных и анаэробных условиях)	Роста нет
Зев	Роста нет
Нос	Роста нет
Ухо	Роста нет
Роговица	Роста нет
Моча	Роста нет
Мошонка	Micrococcus spp.
Уретра	Klebsiella pneumonia + + +

ГРУППА КРОВИ 0αβ(I) Rh (полож.)

АТ/ВИЧ ½ от 06.08.2014 г. — не выявлены.

HBsAg-антиген, HBeAg, HBcIgM, anti-HCV от 06.08.14 г. — не выявлены.

Люис RPR — тест от 06.08.2014 г. — отрицательно.

Иммунограмма от 06.08.2014 г.: резкое снижение абсолютного и относительного количества Т-клеток, вторичный Т-хелперный и Т-цитотоксический иммунодефицит. Выраженное повышение В-лимфоцитов и НК-лимфоцитов. Снижена способность Т-лимфоцитов к активации.

Исследование крови и слизи с носоглотки, ротоглотки на возбудителей респираторных инфекций (ПЦР) от 08.08.2014 г. — отрицательно.

УЗИ органов брюшной полости от 06.08.2014 г. — печень не увеличена, однородная, изоэхогенная. Vp 0,9 см, Ch 0,3 см. Желчный пузырь 5,1×2,5 см с перегибом в нижней трети, без камней. Поджелудочная железа 3,4×2,1×2,5 см, однородная, эхогенность равна печени. Селезенка 8,6×3,6 см, однородная. Почки обычных размеров

и положения. Паренхима сохранена. ЧЛС не расширена, конкрементов нет.

Рентгенограмма органов грудной клетки от 06.08.2014 г.: очаговых и инфильтративных изменений не выявлено. Легочной рисунок усилен в базальных отделах. Тень средостения не смещена и не расширена. Корни легких структурные. Купол диафрагмы ровный, четкий. Синусы свободные.

Рентгенограмма органов грудной клетки от 09.08.2014 г.: данных за наличие содержимого в плевральных полостях не получено. Очаговых и инфильтративных изменений не выявлено. Легочной рисунок не изменен. Средостение не смещено и не расширено. Корни легких структурные. Купол диафрагмы ровный, четкий.

Проводимое лечение:

1. Глюкокортикоидная терапия — солумедрол 500 мг/сут в/в в течение 7 дней с последующей отменой.

2. Антибактериальная терапия — меропенем 3 г/сут, в/в.

3. Дицинон 12,5% и викасол 1% парентерально.
4. Омепразол 40 мг/сут, в/в, альмагель А, де-нол перорально с целью регенерации слизистой и профилактики кровотечения из желудочно-кишечного тракта.
5. С учетом имеющейся гипопротеинемии — инфузии свежезамороженной плазмы (≈12 г белка/сут) и р-ра альбумина (20 г/сут).
6. Местно:
 - обработка кожи перед мазевыми аппликациями препаратом «Пронтосан»;
 - на кожу в местах десквамации эпителия — аргентумсодержащие мази (сульфаргин);
 - на пораженную кожу без нарушения целостности эпителия — гормональные мази (1% гидрокортизон);
 - на оба глаза — примочки с фурациллином;
 - в оба глаза капли тобрадекс и корнерегель по схеме.

Питание, в том числе и жидкими стандартными смесями, пациента с учетом суточного калоража не менее 3000 ккал/сут.

С 12.08.2014 г. по 13.01.2015 г. пациент находился на стационарном лечении в клинике офтальмологии Военно-медицинской академии им. С.М. Кирова с диагнозом «Глубокая язва роговицы с угрозой перфорации на правом глазу на фоне синдрома сухого глаза в связи с синдромом Лайелла тяжелой степени» (табл. 5, рис. 6–8).

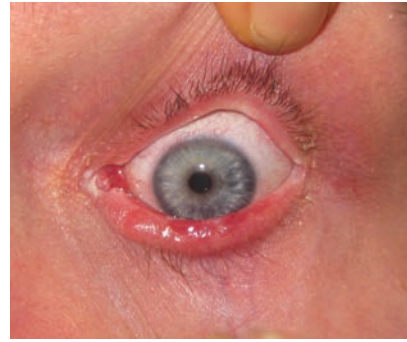

Рис. 6. Отдалённые последствия в виде заворота нижнего века и неправильно растущих ресниц

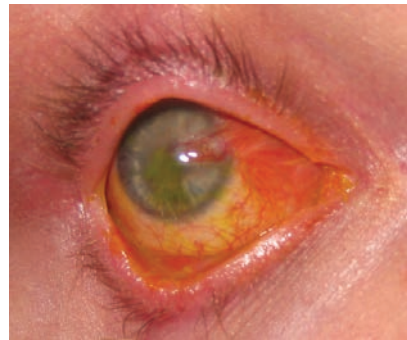


Рис. 7. Патологически изменённый эпителий в оптической зоне роговицы

Таблица 5

Офтальмологический статус при поступлении

<p>Правый</p>	<p>Vis = 0,5 н/к Вспомогательные органы глаза без патологии. Веки утолщены, покрыты мелкими чешуйками, глазная щель нормальная. Подвижность глазного яблока в полном объеме. В параоптической зоне роговицы в меридианах с 1 до 3 ч имеется глубокий эпителиально-стромальный дефект с неровными подрытыми краями, размерами около 4 мм, интенсивно окрашиваемый флюоресцеином, дном которого является десцеметова оболочка. Передняя камера средней глубины, влага ее прозрачная. Радужка в цвете и рисунке не изменена, фотореакции сохранены, диаметр зрачка 3 мм. Хрусталик прозрачный. Рефлекс глазного дна розовый. На глазном дне ДЗН округлой формы, бледно-розовый с четкими контурами, Э/Д = 0,3, ход и калибр сосудов не изменен, соотношение а/в = 2/3. В макулярной зоне и на периферии без видимой патологии. ВГД = 18 мм рт ст. Поле зрения не изменено.</p>	
<p>Левый</p>	<p>Vis = 1.0 Вспомогательные органы глаза без патологии. Веки утолщены, покрыты мелкими чешуйками, глазная щель нормальная. Подвижность глазного яблока в полном объеме. Роговица сферичная гладкая прозрачная. Передняя камера средней глубины, влага ее прозрачная. Радужка в цвете и рисунке не изменена, фотореакции сохранены, диаметр зрачка 3 мм. Хрусталик прозрачный. Рефлекс глазного дна розовый. На глазном дне ДЗН округлой формы, бледно-розовый с четкими контурами, Э/Д = 0,3, ход и калибр сосудов не изменен, соотношение а/в = 2/3. В макулярной зоне и на периферии без видимой патологии. ВГД = 18 мм рт ст. Поле зрения не изменено.</p>	

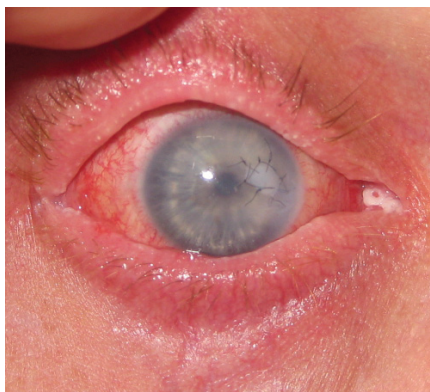


Рис. 8. Состояние после операции по удалению патологически изменённого эпителия роговицы с покрытием амнионом с подшиванием в лимбальной зоне на правом глазу

Обследования:

Общий анализ крови 18.11.2014 г.: СОЭ 31 мм/ч, другие показатели — норма. Общий анализ крови 25.12.2014 г — СОЭ 15 мм/ч, лейкоцитоз $13,5 \times 10^9/\text{л}$, лимфопения 9,3, другие показатели — норма. Общий анализ мочи 25.12.2014 г. — в норме. Биохимический анализ крови: глюкоза 3,92 ммоль/л, общий белок 51,1 г/л, мочевины 2,4 ммоль/л, АЛТ, АСТ, креатинин, билирубин — норма. Серологические реакции на сифилис, antiHBsAg, antiHCV, Ф-50 06.08.2014 г.: отрицательно. Иммунологическое исследование крови 27.10.2014 г.: выраженных количественных нарушений субпопуляционного состава Т-клеток не выявлено, за исключением достаточно низкого процента Т-хелперов, вторичный В-клеточный иммунодефицит, подтвержденный снижением процента общих В-лимфоцитов, выраженная активация натуральных киллеров. Иммунологическое исследование крови 25.12.2014 г. — сохраняется выраженное увеличение относительного и абсолютного числа NK-клеток с экспрессией антигенов CD16 и CD56. Данные РТМЛ свидетельствуют о наличии сенсibiliзации лейкоцитов к антигенам роговицы и сетчатки. В сыворотке крови отмечается значительное увеличение концентраций иммуноглобулинов М (IgM 3,46 г/л) и G (IgG 23,58 г/л). Циркулирующие иммунные комплексы 27.10.2014 г.: норма. ПЦР соскоба с конъюнктивы на вирусы 15.10.2014 г.: обнаружена ДНК вируса Эпштейна — Барр. Кровь на свертываемость 17.09.2014 г.: норма. Посев из конъюнктивальной полости обоих глаз 25.11.2014 г.: роста микрофлоры нет. ЭКГ 20.10.2014 г.: ритм синусовый с ЧСС 62 уд/мин. Рентгенография ОГП 16.10.2014 г.: без патологических изменений. Рентгенография ОНП 13.10.2014 г.: пневматизация не нарушена. ФЭГДС 25.12.2014 г. — изъязвления слизистой оболочки ЖКТ не выявлено.

Хирургическое лечение:

10.09.2014 г. — тройное покрытие амнионом роговицы правого глаза.
 24.09.2014 г. — тройное покрытие амнионом роговицы правого глаза.
 21.10.14 г. — электролиз неправильно растущих ресниц на левом глазу.
 16.10.2014 г. и 23.10.2014 г. — 2 сеанса каскадного плазмолеза.
 29.10.2014 г. — удаление патологически изменённого эпителия роговицы, покрытие амнионом с подшиванием в лимбальной зоне на правом глазу.
 17.11.2014 г. — подшивание лоскута конъюнктивы в зону язвенного дефекта, временная блефарорафия.
 04.12.2014 г. — устранение заворота нижнего века левого глаза по Сапежко.
 23.12.2014 г. — электролиз ресниц нижнего века правого глаза.

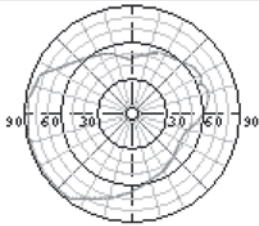
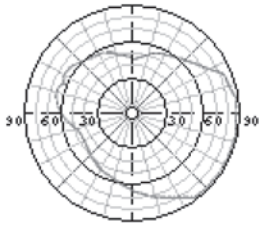
Консервативное лечение:

1. Противовоспалительные и антибактериальные препараты системно и местно: дексаметазон в/в, субконъюнктивально, в инстилляциях, ципрофлоксацин в инстилляциях, гентамицин в субконъюнктивальных инъекциях, тобродекс, ципрофлоксацин, унифлокс в инстилляциях.
2. Противоаллергические: системно цетиризин, местно аллергодил в инстилляциях.
3. Стимуляторы регенерации: системно актовегин внутривенно, корнерегель, витапос в инстилляциях.
4. Антиоксиданты, тканевые препараты системно — милдронат, цитофлавин, аскорбиновая кислота внутривенно, цитофлавин в инстилляциях, вобензим внутрь.
5. Ношение лечебной МКЛ на роговице правого глаза.
6. Противовирусные — ацикловир внутрь.
7. Заменители слезы — видисик в инстилляциях.

Офтальмологический статус при выписке указан в таблице 6.

Представленное наблюдение демонстрирует, что причинными факторами развития синдрома Лайелла могут выступать не только медикаменты, но и аэрогенно поступающие вещества — в данном случае запах краски. Начальные симптомы заболевания не отличались специфичностью и маскировались под ОРЗ по типу ринофарингита, что привело к назначению антибиотиков и противовирусных препаратов. Лишь на 2-е сутки, когда на фоне нарастающей интоксикации появилась распространённая эритематозно-папулёзная сыпь, возникло подозрение на синдром Лайелла. Появление пузырей на фоне имеющихся высыпаний позволило установить окончательный диагноз «Токсический эпидермальный некролиз (синдром Лайелла)». Обращает на себя внимание тот факт,

Офтальмостатус при выписке

Правый	<p>Vis = 0,02 н/к Веки утолщены, поверхность их несколько деформирована, ресницы не касаются поверхности глазного яблока. Остаточная инъекция глазного яблока. Роговица в центральных отделах мутная, в нижних отделах прозрачная, в верхнее-внутреннем квадранте псевдоптеригиум после подшивания конъюнктивальной доскута к зоне язвенного дефекта. Передняя камера средней глубины. Глубжележащие среды не визуализируются вследствие помутнения центральных отделов роговицы. ВГД в норме. Поле зрения не сужено.</p>	
Левый	<p>Vis = 1.0 Офтальмостатус прежний, без отрицательной динамики. ВГД = 22 мм рт.ст.</p>	

что высыпания на слизистых оболочках возникли одновременно с сыпью на коже и были представлены белесоватыми налётами, что не является специфичным для классической картины синдрома Лайелла. В клиническом анализе крови на 3-и сутки развития заболевания отмечался умеренный лейкоцитоз до $10,9 \times 10^9$, лимфопения — 2%, а также выраженный сдвиг лейкоцитарной формулы влево с — 65%, п — 30%, ю — 2%, что не очень характерно для классического описания ТЭН. На 3-и сутки от появления первых симптомов заболевания пациент стал получать высокие дозы глюкокортикостероидов — 1000 мг/сут и дезинтоксикационную терапию — до 2 л в сутки, а также курс плазмафереза. Однако проводимая терапия не позволила избежать развития осложнений в виде глубокой язвы роговицы с угрозой перфорации на правом глазу на фоне синдрома сухого глаза, что привело к существенному снижению остроты зрения правого глаза с 0,5 до 0,02, несмотря на неоднократно предпринятое хирургическое лечение (см. табл. 5, 6).

Представленный случай позволяет поделиться нашим опытом диагностики и лечения такого редкого заболевания, как токсический эпидермальный некролиз (синдром Лайелла), и надеемся, будем полезен врачам других специальностей.

Литература

- Lyell A. Toxic epidermal necrolysis: an eruption resembling scalding of the skin. / *Br J Dermatol* 1956; 68(11): 355–61.
- Valeyrie-Allanore L., Roujeau Jean-Claude. Epidermal necrolysis (Stevens-Johnson Syndrome and Toxic Epidermal Necrolysis). In: Wolf K. et al. Fitzpatrick's dermatology in general medicine 7th edition, New York: McGraw-Hill, 2008; 349-355.
- Roujeau J.C., Guillaume J.C., Fabre J.D. Toxic epidermal necrolysis (Lyell syndrome): incidence and drug etiology in France, 1981-85. / *Arch Dermatol* 1990; 126(1): 37-42.
- Saiag P. Drug-induced toxic epidermal necrolysis (Lyell syndrome) in patients infected with the human immunodeficiency virus. / *J Am Acad Dermatol* 1992; 26(4): 567-74.
- French LE., Prins C. Erythema multiforme, Stevens-Johnson syndrome and toxic epidermal necrolysis. / In: Bologna JL, Jorrizo JL, Schaffer JV editors. *Dermatology* 3rd edition, New York: Elsevier; 2013; 319–33.
- Bastuji-Garin S., Rzany B., Stern R.S. Clinical classification of cases of toxic epidermal necrolysis, Stevens-Johnson syndrome, and erythema multiforme. / *Arch Dermatol* 1993; 129(1): 92–6.
- Chen P., Lin J.J., Lu C.S. Carbamazepine-induced toxic effects and HLA-B*1502 screening in Taiwan. / *N Engl J Med* 2011; 364(12): 1126–33.
- Hung S.I., Chung W.H., Liou L.B. HLA-B5801 allele as a genetic marker for severe cutaneous adverse reactions caused by allopurinol. / *Proc Natl Acad Sci USA* 2005; 102(11): 4134–9.
- Revuz J., Penso D., Roujeau J.C. Toxic epidermal necrolysis. Clinical findings and prognosis factors in 87 patients. / *Arch Dermatol* 1987; 123(9): 1160–5.
- Ang C.C., Tay Y.K. / Hematological abnormalities and the use of granulocyte-colony-stimulating factor in patients with Stevens-Johnson syndrome and toxic epidermal necrolysis. / *Int J Dermatol* 2011; 50(12): 1570–8.
- Lebargy F., Wolkenstein P., Gisselbrecht M. Pulmonary complications in toxic epidermal necrolysis: a prospective clinical study. / *Intensive Care Med* 1997; 23(12): 1237–44.
- Chang Y.S., Huang F.C., Tseng S.H. Erythema multiforme, Stevens-Johnson syndrome, and toxic epidermal necrolysis: acute ocular manifestations, causes, and management. / *Cornea* 2007; 26(2): 123–9.
- Yip L.W., Thong B.Y., Lim J. Ocular manifestations and complications of Stevens-Johnson syndrome and toxic epidermal necrolysis: an Asian series. / *Allergy* 2007; 62(5): 527–31.
- Magina S., Lisboa C., Leal V. Dermatological and ophthalmological sequels in toxic epidermal necrolysis. / *Dermatology* 2003; 207(1): 33–6.
- Chosidow O., Delchier J.C., Chaumette M.T. / Intestinal involvement in drug-induced toxic epidermal necrolysis. *Lancet* 1991, 337: 928.

16. Paquet P., Pierard G.E. Erytema multiforme and toxic epidermal necrolysis: a comparative study. / *Am J Dermatopathol* 1997; 19(2): 127-32.
17. Schwartz R.A., McDonough P.H., Lee B.W. Toxic epidermal necrolysis: Part II. Prognosis, sequelae, diagnosis, differential diagnosis, prevention, and treatment. / *J Am Acad Dermatol* 2013; 69(2): 187.e1 – 16; quiz 203 – 4.
18. Rzyany B., Schmitt H., Schopf E. Toxic epidermal necrolysis in patient receiving glucocorticosteroids. / *Acta Derm Venerol (Stockh)* 1991; 71: 171-2.
19. Van der Meer J.B., Schuttelaar M.L., Toth G.G. Successful dexamethasone pulse therapy in a toxic epidermal necrolysis (TEN) patient featuring recurrent TEN to oxazepam. / *Clin Exp Dermatol* 2001; 26: 654-6.
20. Han F., Zhang J. Successful treatment of toxic epidermal necrolysis using plasmapheresis: A prospective observational study. / *J Crit Care* 2017; 1(42): 65-68.
21. Barron S.J., Del Vecchio M.T., Aronoff S.C. Intravenous immunoglobulin in the treatment of Stevens-Johnson syndrome and toxic epidermal necrolysis: a meta-analysis with meta-regression of observational studies. / *Int J Dermatol* 2015; 54(1): 108 – 15.
22. Huang Y.C., Li Y.C., Chen T.J. The efficacy of intravenous immunoglobulin for the treatment of toxic epidermal necrolysis: a systematic review and meta-analysis. / *Br J Dermatol* 2012; 167(2): 424 – 32.
23. Roujeau J.C., Mockenhaupt M., Guillaume J.C., Revuz J. New Evidence Supporting Cyclosporine Efficacy in Epidermal Necrolysis. / *J Invest Dermatol* 2017; 137(10): 2047-2049.
24. Fischer M., Fiedler E., Marsch W.C. Antitumour necrosis factor-alpha antibodies (infliximab) in the treatment of a patient with toxic epidermal necrolysis. / *J Br J Dermatol* 2002; 146(4): 707-9.

Авторский коллектив:

Куделка Елена Николаевна – заведующая ОРИТ, врач-анестезиолог-реаниматолог клиники инфекционных болезней (с курсом медицинской паразитологии и тропических заболеваний) Военно-медицинской академии им. С.М. Кирова, к.м.н.; тел.: +7-911-006-18-13, e-mail: enkudelka07@gmail.ru

Шахманов Дмитрий Михайлович – старший преподаватель кафедры инфекционных болезней (с курсом медицинской паразитологии и тропических заболеваний) Военно-медицинской академии им. С.М. Кирова, к.м.н.; тел.: +7-921-313-58-92, e-mail: dmitry.shakhmaanov@gmail.ru

Соболев Андрей Фёдорович – начальник учебной части кафедры офтальмологии Военно-медицинской академии им. С.М. Кирова, к.м.н.; тел.: +7-921-861-37-67, e-mail: af_sobolev@mail.ru

Раводин Роман Анатольевич – доцент кафедры дерматовенерологии Северо-Западного государственного медицинского университета им. И.И. Мечникова, к.м.н.; тел.: +7-911-007-57-86, e-mail: racad@mail.ru

Чаплыгин Алексей Владимирович – доцент кафедры дерматовенерологии Северо-Западного государственного медицинского университета им. И.И. Мечникова, к.м.н.; тел.: +7-911-755-91-33, e-mail: av-chapl@yandex.ru

Гусаров Михаил Вячеславович – заместитель главного врача Кожно-венерологического диспансера № 1; тел.: +7-962-691-59-39, e-mail: mvgusarov@gmail.com

Якушенко Сергей Сергеевич – врач-дерматовенеролог Областного кожно-венерологического диспансера; тел.: +7-960-152-14-22, e-mail: doctorserg@yandex.ru