НЕКОТОРЫЕ ПАТОГЕНЕТИЧЕСКИЕ АСПЕКТЫ ПНЕВМОКОККОВОГО МЕНИНГИТА В ПЕРИОДЕ РАЗГАРА (ЭКСПЕРИМЕНТАЛЬНОЕ ИССЛЕДОВАНИЕ)

В.В. Пилипенко[1], Ю.В. Лобзин[2], В.Л. Пастушенков[3], В.Е. Карев[2], М.О. Волкова[2]

[1]Санкт-Петербургская медицинская академия последипломного образования, Санкт-Петербург
[2]Научно-исследовательский институт детских инфекций ФМБА России, Санкт-Петербург
[3]Ассоциация независимых клинико-диагностических лабораторий Ситилаб, Москва

Some pathogenetic aspects of experimental pneumococcal meningitis in acute period

V.V. Pilipenko[1], Yu.V. Lobzin[2], V.L. Pastushenkov[3], V.E. Karev[2], M.O. Volkova[2]
[1] St-Petersburg Medical Academy of Postgraduate Studies, Saint-Petersburg
[2] Research Institute of Children's Infections FMBA Russia, Saint-Petersburg
[3] Citylab Independent Clinic Diagnostic laboratories Association, Moscow

Резюме. *В экспериментальной модели периода разгара (первые 72 часа) пневмококкового менингита на мышах с естественным течением заболевания исследованы морфологические проявления нарушений церебральной микроциркуляции в коре головного мозга (ГМ) с полуколичественной объективной их оценкой с использованием морфологического индекса церебральных микроваскулярных нарушений (МИ ЦМВН). Также изучена динамика изменения концентраций малонового диальдегида (МДА), восстановленного глутатиона (ВГ) и активности глюкоза-6-фосфатдегидрогеназы (Г-6-ФДГ) в ткани коры головного мозга (ГМ) мышей с 24-, 48- и 72-часовой длительностью заболевания. Показана выраженность нарушений церебральной микроциркуляции в коре ГМ, характеризующаяся величиной МИ ЦВМН 6,36 ± 1,43 баллов, 6,81 ± 1,58 баллов и 7,74 ± 2,06 баллов при 24-, 48- и 72-часовой длительности экспериментального заболевания соответственно. Также отмечено отсутствие достоверных морфологических признаков необратимых дегенеративных изменений нейронов коры ГМ на фоне максимально выраженных тканевых проявлений оксидативного стресса в исследованном периоде экспериментального пневмококкового менингита.*

Ключевые слова: *пневмококковый менингит, экспериментальная модель, кора головного мозга, церебральные микроваскулярные нарушения, малоновый диальдегид, восстановленный глутатион.*

Abstract. *Morphological displays of cerebral microcirculation derangements in a brain cortex with their semiquantitative estimation have been studied in experimental mice model of the first 24-72 hours period of pneumococcal meningitis. Also displays oxidative stress and activity antioxidative protectional system by means of definition of markers of these processes — malondialdehide, reduced glutathione and glucose-6-phosphate-dehydrogenase activity have been investigated. The received results testify to morphological signs of the expressed derangements of cerebral microcirculation in a brain cortex already by first 24 hour of an experimental meningitis. The maximum expressiveness oxidative stress and activity antioxidative protectional system of reduced glutathione with the max activity of glucose-6-phosphate-dehydrogenase in a mice brain cortex was noted at first 48 hour durations of experimental disease. Signs of irreversible changes of mice cortex neurons are not revealed at 24—72-hour duration of experimental pneumococcal meningitis.*

Key words: *pneumococcal experimental meningitis, brain cortex, cerebral microcirculation, malondialdehide, reduced glutathione.*

Введение. Медицинская и социальная значимость бактериальных гнойных менингитов (БГМ) определяется тяжестью патологии, высокой вероятностью развития жизнеугрожающих осложнений и резидуальных явлений, а также летальностью, достигающей при некоторых нозологических формах 30 — 60% и более [1, 2, 3]. Морфологическая характеристика посмертных изменений в ЦНС больных БГМ свидетельствует, в том числе, о выраженности не только гнойного воспалительного процесса, но и нарушений церебрального кровотока. Литературные данные, представленные исключительно в виде «качественных» описаний, затрагивают преимущественно мозговые оболочки и периоболочечные участки ткани головного мозга (ГМ) [4, 5, 6]. В то же время морфологическая характеристика нарушений церебральной микроциркуляции в коре ГМ в периоде разгара бактери-

ального субарахноидального воспаления изучена недостаточно.

Изучение патогенеза поражения ткани ГМ и морфологических изменений в ткани ГМ при бактериальном субарахноидальном воспалении, как и при любой нейроинфекционной патологии, возможно только при аутопсийных исследованиях посмертно. Очевидно, что период разгара (первые 24—72 часа) заболевания может изучаться только экспериментально, в условиях моделирования БГМ на животных. Это обусловливает актуальность изучения патогенетических звеньев бактериального субарахноидального воспаления, в том числе баланса тканевых процессов свободнорадикального окисления (СРО) и антиоксидантной защиты (АОЗ), а также нарушений церебрального кровотока, обусловливающих, в числе прочих, ациклическое течение БГМ, стойкий резидуальный неврологический дефицит или летальный исход заболевания [7, 8] .

Цель исследования — в экспериментальной модели пневмококкового менингита (ПкМ) на мышах изучить выраженность процессов свободнорадикального окисления (СРО), активность системы антиоксидантной защиты (АОЗ), а также объективно оценить выраженность церебральных микроваскулярных нарушений в ткани коры ГМ в первые 24—72 часа заболевания, т.е. в периоде разгара.

Материалы и методы. При планировании эксперимента выбрана модель пневмококкового менингита (ПкМ) на мышах, в том числе с учетом известной тяжести поражения ЦНС именно при пневмококковой природе менингита [9—12]. За основу эксперимента была взята методика экспериментального моделирования ПкМ, выполненная ранее М.О. Волковой (1993) [13].

В качестве объекта эксперимента были использованы 108 белых беспородных мышей, самцов, весом 10—14 г, из которых на 24 мышах выполнены предварительные исследования по отработке заражающей дозы микробной взвеси и путей ее введения, 68 мышей составили 3 основных экспериментальных группы — 22 мыши с 24-часовой длительностью (группа «24»); 22 мыши с 48-часовой длительностью (группа «48») и 24 мыши с 64—72 часовой длительностью ПкМ (группа «72»). Контрольную группу (группа «К») составили 16 мышей, из которых 6 мышам внутрибрюшинно и 8 мышам интраназально вводился стерильный физиологический раствор в количестве 0,5 мл, 2 мышам ничего не вводилось. Мыши группы «К» содержались в отдельном помещении вивария. У мышей группы «К» заболевание не развилось, и в соответствии с задачами эксперимента мыши были умерщвлены после 72 часов наблюдения с последующими исследованиями коры ГМ.

Лабораторные животные содержались в соответствии с действующими нормативными актами, регламентирующими правила устройства, оборудования и содержания экспериментально-биологических клиник, кормления и бережного обращения с лабораторными животными.

В качестве заражающего агента использована культура *Str. pneumoniae I серовара*, полученная из цереброспинальной жидкости (ЦСЖ) 13-летней девочки, больной ПкМ с летальным исходом заболевания, находившейся на лечении в клинике нейроинфекций ФГУ «НИИДИ ФМБА России», Санкт-Петербург. Данный штамм обладал выраженными инвазивными свойствами — титром антигиалуронидазной активности 1/32 у.е., определенным по методу МакКлина в модификации М.О. Волковой (1993), высокой гемолитической активностью с титром пневмолизина 1/64 и выраженными капсульными свойствами, подтвержденными методом ИФА и в реакции непрямой иммунофлюоресценции (РНИФ). В качестве заражающей использовалась взвесь культуры с подобранным содержанием возбудителя 10^4 КОЕ в 0,5 мл стерильного физиологического раствора.

Маркерная оценка баланса выраженности процессов СРО и АОЗ в коре ГМ в динамике экспериментального ПкМ изучена с помощью одновременного определения тканевых концентраций малонового диальдегида (МДА), являющегося одним из основных оксидантов и маркеров оксидативного стресса, и восстановленного глутатиона (ВГ), антиоксидантная роль которого достаточно хорошо изучена. Также исследована динамика изменения активности фермента глюкоза-6-фосфатдегидрогеназы (Г-6-фДГ), принимающего активное участие в восстановлении глутатиона из его окисленных форм [14, 15]. Маркерное изучение процессов СРО и АОЗ в гомогенатах коры ГМ выполнено с использованием следующих методов:

1. Определение концентрации МДА по методу Uchiyama M. et al., 1978, в модификации [14]. Результат оценивался в нмоль/г ткани.

2. Определение концентрации ВГ коры ГМ с использованием 5,5′-ди-тио-бис(-2-нитробензойной) кислоты (ДТНБ) по методу G.L. Ellman (1959) в модификации [14]. Результат оценивался в мкмоль/г ткани.

3. Определение активности г-6ф-ДГ в гомогенатах коры ГМ методом жидкофазной цитофотометрии [14]. Результат оценивался в мкмоль/(мин·г ткани).

Морфологические исследования аутоптатов ГМ мышей группы «К» и опытных групп «24», «48» и «72» проводились по общепринятым стандартным методикам обработки и фиксации тканей ГМ, проводки, изготовления и окраски препаратов с использованием методов окраски гематоксилином

и эозином, пикрофуксином по Ван-Гизону с докраской на эластические волокна.

Микроскопия осуществлялась с использованием световых микроскопов Leica (Германия) и ЛОМО МИКМЕД-2 (Россия), увеличения ×200 — ×1000. Исследовались I — V слои коры ГМ.

Для объективной и сравнительной морфологической оценки выраженности нарушений церебральной микроциркуляции использован разработанный авторский метод расчета полуколичественного морфологического индекса церебральных микроваскулярных нарушений (МИ ЦМВН), описанный ранее [16].

Исследование выполнялось на базе лабораторий отдела микроэкологии человека и лаборатории патоморфологии ФГУ «НИИДИ ФМБА России», а также лаборатории кафедры клинической биохимии и лабораторной диагностики ФГВОУ ВПО «Военно-медицинская академия им. С.М. Кирова» МО РФ.

Экспериментальное исследование выполнено в рамках диссертационного и было одобрено решением Комитета по вопросам этики при ФГВОУ ВПО «Военно-медицинская академия им. Кирова» МО РФ, Санкт-Петербург, протокол № 87 от 23 декабря 2008 г.

Количество выполненных исследований и их характеристика представлены в таблице 1.

Таблица 1

Характеристика и количество исследований, выполненных в эксперименте

Параметры	Число исследований
Определение массы ГМ, мкг	84
Определение концентрации МДА, нмоль/г ткани	84
Определение концентрации ВГ, мкмоль/г ткани	84
Определение активности Г-6-ф-ДГ, мкмоль/(мин·г ткани)	84
Определение МИ ЦМВН, в баллах	84
ВСЕГО	420

Описание количественных показателей выполнено с помощью среднего арифметического значения и стандартного отклонения ($\overline{X} \pm \sigma$), медианы и интерквартильного размаха ($Me[Q_{25\%}; Q_{75\%}]$). Различия средних значений количественных показателей в независимых выборках оценены по Т-тесту Стьюдента и U-критерию Манна-Уитни (Mann-Whitney U Test). В исследовании использовались пакеты прикладных программ: SPSS 18, OpenEpi 2.2.1, Statistica for Windows 8.0 — для статистического анализа, Microsoft Office 2003 — для организации и формирования матрицы данных, подготовки графиков и диаграмм. Статистическая обработка данных проводилась в соответствии с рекомендациями по обработке результатов медико-биологических исследований [17, 18].

Результаты и обсуждение. При внешнем осмотре ГМ мышей опытных групп было отмечено, что если в группе «24» макроскопически ГМ отличался от такового в группе контроля размером, массой, легкой сглаженностью поверхностного рельефа и незначительной мутностью оболочек, то в группах «48» и «72» макроскопически имели место объективные признаки более тяжелого острого бактериального поражения оболочек и вещества головного мозга — значительное увеличение массы и объема ГМ мышей, при этом в момент вскрытия полости черепа мышей групп «24», «48» и «72» большие полушария и мозжечок легко самостоятельно «вывихивались» в секционное окно. Макроскопически оболочки мозга были мутными, с видимыми скоплениями жидкого гноя на базальной и конвекситальной поверхностях коры и medulla, расширенными венозными сосудами, поверхность мозга сглажена, с внешними признаками геморрагического пропитывания и видимыми кровоизлияниями в оболочках и паренхиме ГМ.

Масса ГМ мышей опытных групп «24», «48» и «72» была статистически достоверно больше ($p<0,005$) массы ГМ мышей группы контроля, в среднем в 1,6 раза (см. табл. 1), что, наряду с поведенческими реакциями мышей, а также макро- и микроскопическими признаками острого бактериального субарахноидального воспаления с высевом культуры *Str. pneumoniae* I серовара подтвердило корректность эксперимента.

Морфологические изменения в ткани ГМ мышей группы контроля заключались в остром венозном полнокровии, слабо или умеренно выраженном отеке мягких мозговых оболочек. В коре ГМ наблюдалось острое венозное полнокровие, слабо или незначительно выраженный периваскулярный отек и непостоянные признаки дистрофических изменений нейронов. Глиальная (микроглиальная) реакция практически отсутствовала или была слабо выражена. В целом, выявленная морфологическая картина соответствовала острым терминальным изменениям коры ГМ вследствие острой остановки дыхания и церебрального кровообращения, обусловленных острой смертью, не связанной с субарахноидальным воспалением.

Морфологические изменения ткани ГМ мышей группы «24» характеризовались более выраженным венозным полнокровием и отеком мягких мозговых оболочек, вплоть до резко выраженного (рис. 1).

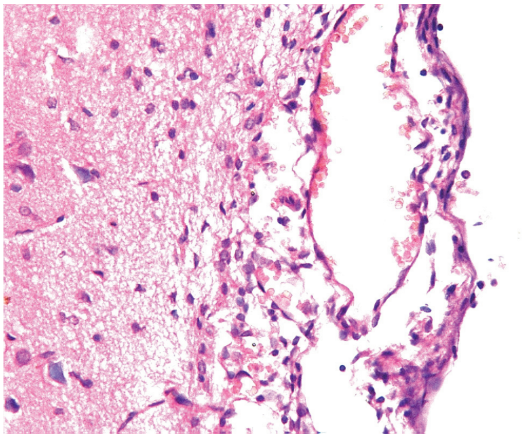

Рис. 1. Мягкая мозговая оболочка и кора больших полушарий ГМ мыши группы «24». Отек мягкой мозговой оболочки, скудная, преимущественно моноцитарная инфильтрация; умеренно выраженный перицеллюлярный отек и дистрофические изменения нейронов в поверхностных отделах коры. Окр. гематоксилином и эозином, увеличение ×200

При этом клеточная инфильтрация мягких мозговых оболочек, оставаясь еще преимущественно моноцитарной, т.е. «серозной», имела примесь полиморфноядерных лейкоцитов. Моноциты и полиморфноядерные лейкоциты демонстрировали выраженную макрофагальную активность в виде наличия многочисленных фагосом в цитоплазме, часть клеток воспалительного инфильтрата находилась в состоянии распада.

Изменения в ткани ГМ мышей групп «48» и «72» при сохранении выраженного гнойного экссудативного воспалительного процесса в мягких мозговых оболочках в виде обильной преимущественно лейкоцитарной инфильтрации, отмечалось нарастание числа распадающихся лейкоцитов, формирующих, наряду с фибриновыми массами, некротический детрит. Сохранялось острое венозное полнокровие и очаговые кровоизлияния (рис. 2).

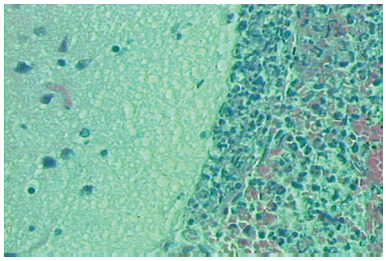

Рис. 2. Выраженный отек ткани ГМ, нейтрофильная инфильтрация и периваскулярные кровоизлияния в мягкой мозговой оболочке мыши группы «48». Окр. гематоксилином и эозином, увеличение ×400

Прилежащая мозговая ткань была полнокровной, с очаговыми периваскулярными кровоизлияниями и периваскулярной клеточной инфильтрацией (представленной полиморфноядерными лейкоцитами).

Отмеченные уже к исходу 24 часов экспериментального заболевания, морфологические признаки расстройств микроциркуляции в коре ГМ сохранялись при длительности заболевания 48 и 72 часа. Обращали на себя внимание периваскулярный и перицеллюлярный отек, периваскулярные кровоизлияния, а также дистрофические, и, в единичных случаях, некробиотические изменения нейронов коры ГМ (рис. 3).

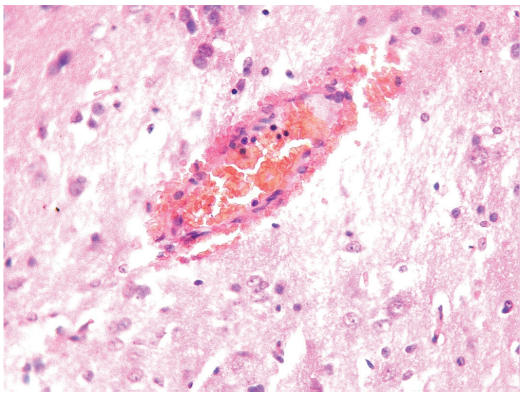

Рис. 3. Выраженный периваскулярный и перицеллюлярный отек, периваскулярное кровоизлияние в ткани коры ГМ мыши группы «48». Окр. гематоксилином и эозином, увеличение ×400

В ткани ГМ мышей групп «48» и «72», наряду с признаками выраженного гнойного экссудативного воспалительного процесса в мягких мозговых оболочках в виде обильной преимущественно лейкоцитарной инфильтрации, отмечалось нарастание числа распадающихся лейкоцитов, формирующих, наряду с фибриновыми массами, некротический детрит (см. рис. 2). Сохранялось острое венозное полнокровие и очаговые кровоизлияния. Прилежащая ткань ГМ с признаками острого венозного полнокровия, более выраженного периваскулярного и перицеллюлярного отека, с диапедезными периваскулярными кровоизлияниями (см. рис. 3), периваскулярной клеточной инфильтрацией (представленной полиморфноядерными лейкоцитами), десквамацией эндотелия и преимущественно дистрофическими, в отдельных наблюдениях — некробиотическими изменениями нейронов. Здесь же отмечалась умеренно выраженная глиальная реакция.

Часть нейронов, преимущественно в зонах коры с наиболее выраженными дисциркуляторными нарушениями, имела признаки выраженных дистрофических нарушений и только единичные нейроны — признаки некробиотических изменений.

Выявленные морфологические признаки церебральных микроваскулярных нарушений впервые были оценены объективно, с применением разработанного ранее метода — расчета морфологического индекса церебральных микроваскулярных нарушений (МИ ЦМВН). Величина МИ ЦМВН (табл. 2) в аутоптатах ГМ мышей групп «24», «48» и «72» составила 5,36±1,43 баллов, 7,31±1,58 баллов и 8,54±2,06 баллов соответственно, что статистически достоверно отличается от такового в группе контроля — 3,31±1,27 баллов ($p<0,001$ и $p<0,0001$), и составила 7,1±0,88 баллов в среднем.

Полученные результаты свидетельствуют о быстром прогрессировании морфологических проявлений цереброваскулярных нарушений, в том числе микроваскулярных, в условиях субарахноидального бактериального воспаления с 2-кратным нарастанием величины МИ ЦМВН в коре ГМ мышей уже к исходу 24 часов экспериментального ПкМ по сравнению с группой контроля.

Выраженность процессов оксидативного стресса и активации системы АОЗ в ткани коры ГМ экспериментальных животных с 24 -, 48- и 72-часовой длительностью экспериментального заболевания оценена с помощью определения концентраций маркеров этих процессов — МДА и ВГ, а также активности Г-6ф-ДГ (табл. 3).

Данные таблицы 3 и динамика изменения показателей, представленная на рисунке 4, свидетельствуют, что в условиях экспериментальной модели периода разгара ПкМ развитие процессов СРО в субарахноидальном пространстве характеризовалось значительным (в 1,7 раза по сравнению с группой К) повышением концентрации МДА уже при 24-часовой длительности заболевания (группа «24»). По истечении 48 часов концентрация МДА увеличилась в 2,2 раза в группе «48» по сравнению с таковой в группе «24» и достигла максимальной величины в группе «72» (13,89 мкмоль/г). Полученные величины концентрации МДА в исследуемых группах статистически достоверно различаются при сравнении всех групп с контролем.

Не получено достоверных статистических различий при сравнении концентрации МДА в группах «48» и «72», что, возможно, свидетельствует о максимальной выраженности процессов СРО уже к 48 часам от начала воспаления.

Таблица 2

Общая величина МИ ЦМВН и его критериев в тканях ГМ мышей

Критерии	Средние величины МИ ЦМВН, баллы			
	Группа «24», n=22	Группа «48», n=22	Группа «72», n=24	Группа «К», n=16
МИ ЦМВН	6,36±1,43*	6,81±1,58*	7,74±2,06*	3,31*±1,27

* — при сравнении величин различия между группами «24», «48» и «72» статистически не достоверны, $p>0,05$, но по сравнению этих групп с группой «К» — статистически достоверны, $p<0,005$.

Таблица 3

Содержание МДА, ВГ и активность Г-6-ф-ДГ в ткани коры ГМ мышей при экспериментальном ПкМ

Показатель, ед. изм.	Величина показателя в группах мышей, $\overline{X} \pm \sigma$			
	Группа «К», n=16	Группа «24», n=22	Группа «48», n=22	Группа «72», n=24
Масса ГМ*, мг	311,22±26,76	498,36±25,85	533,50 ±37,85	547,08 ±32,33
МДА**, мкмоль/г	3,62±0,55	6,17±0,34	13,63±1,20	13,89±1,16
ВГ***, мкмоль/г	2,77±0,25	2,10±0,38	4,66±0,62	3,91±0,55
Г-6-ф-ДГ****, мкмоль/(мин·г ткани)	3,66±0,63	5,08±0,55	5,73±0,41	5,62±0,41

* — различия между группой «К» и экспериментальными группами статистически достоверны ($p<0,001-0,01$);

** — достоверны различия между группой «К» и экспериментальными группами ($p<0,001$ — 0,01), нет различий между группами «48» и «72»;

*** — достоверны различия между группой «К» и экспериментальными группами, а также между группами «24» и «48» ($p<0,001$ — 0,01), нет различий между группами «48» и «72»;

**** — достоверны различия между группой «К» и экспериментальными группами ($p<0,001$ — 0,01), нет различий между группами «24», «48» и «72».

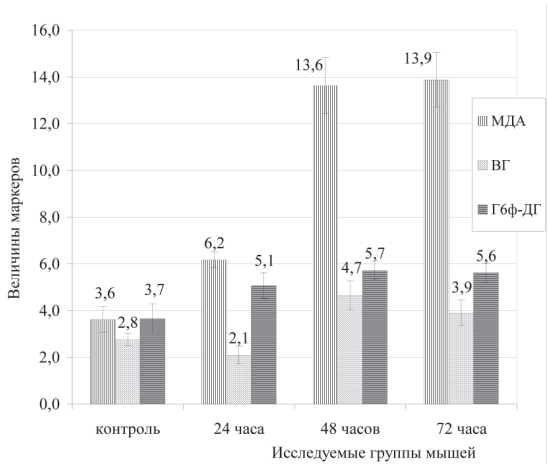

Рис. 4. Динамика изменения концентраций МДА, ВГ и активности Г-6-ф-ДГ в гомогенатах коры ГМ мышей при экспериментальном ПкМ

Отмечено статистически достоверное ($p<0,05$) снижение содержания ВГ в группе «24» по сравнению с контролем в 1,3 раза, что может быть объяснено дефицитом ВГ, связанным с активацией СРО в первые 24 часа экспериментального заболевания. Статистически достоверное ($p<0,01$) увеличение концентрации ВГ в 1,7 раза в группе «48» по сравнению с контролем и в 2,2 раза — по сравнению с группой «24», вероятно, свидетельствует об активации процессов восстановления глутатиона за счет окисленных форм НАДФ, что косвенно подтверждается статистически достоверным повышением активности ключевого фермента пентозного цикла (Г-6-ф-ДГ в 1,4 раза и 1,6 раза в группах «24» и «48» соответственно) по сравнению с контролем ($p<0,001$). Отсутствие достоверных статистических различий при сравнении концентрации МДА, ВГ и активности Г-6-ф-ДГ в группах «48» и «72», свидетельствует о максимальной выраженности как процессов СРО, так и активации одной из основных систем АОЗ — системы глутатиона уже к 48 часам от начала воспаления.

Динамика изменения содержания ВГ характеризовалась статистически недостоверным ($p=0,091$) снижением величины с 4,66±0,62 мкмоль/г в группе «48» до 3,91±0,55 мкмоль/г в группе «72».

Сравнение полученных величин показало высокую степень статистической достоверности различий (от $p<0,01$ до $p<0,001$) при сравнении показателей исследуемых групп «24», «48» и «72» с соответствующими показателями в группе контроля, а также между исследуемыми группами, за исключением отсутствия статистически значимых различий между показателями групп «48» и «72» (см. примечания к таблице 3).

Полученные данные свидетельствуют не только о морфологических признаках повреждения церебральных микрососудов, т.е. церебрального альтеративного васкулита, но и о выраженных церебральных микроваскулярных нарушениях в целом, а следовательно, о патогенетической значимости нарушений микроциркуляции в коре ГМ в первые 24—48 ч периода разгара экспериментального ПкМ.

Следует отметить, что при морфологическом исследовании коры ГМ мышей групп «48» и «72» отсутствовали признаки необратимых некротических изменений большей части нейронов. В то же время выраженность церебральных микроваскулярных нарушений в коре ГМ опытных группах мышей «48» и «72» была очевидной.

Величина МИ ЦМВН, полуколичественно объективно характеризующая морфологические изменения в коре ГМ, свидетельствует о выраженности и патогенетической значимости цереброваскулярных нарушений в поражении коры ГМ при субарахноидальном бактериальном воспалении уже в периоде разгара заболевания — с первых его суток.

Полученные результаты соответствуют современным общебиологическим, патофизиологическим и биохимическим представлениям о роли активации процессов СРО в условиях не только бактериального воспаления, но и острых нарушений церебрального кровотока [13, 14, 20]. Динамика увеличения концентраций в ткани коры ГМ маркера оксидативного стресса — МДА, а также ВГ — одного из основных маркеров АОЗ, одновременно с соответствующим ростом активности Г-6-ф-ДГ, свидетельствуют о максимальной выраженности этих процессов уже к исходу 48 часов экспериментального заболевания. Это особенно очевидно при сравнении изменений концентрации/активности маркеров в парах групп «К»—«24» и «48»—«72». Кроме того, соответствующая динамика изменений концентраций МДА, ВГ и активности Г-6-ф-ДГ в ткани коры ГМ в периоде разгара экспериментального ПкМ свидетельствует о значимости баланса в системе «СРО—АОЗ» при субарахноидальном бактериальном воспалении.

Экспериментально доказанная максимальная выраженность процессов СРО в периоде разгара ПкМ при отсутствии значимых морфологических признаков распространенности некротических или некробиотических изменений нейронов коры ГМ свидетельствует о том, что проявления оксидативного стресса в ткани коры ГМ в периоде разгара заболевания не обусловливают развитие неизбежных, выраженных и необратимых неврологических последствий, обусловленных гибелью нейронов коры ГМ в первые 24—48 часов заболевания и, тем самым, не определяют фатальный исход заболевания. Вполне вероятно, что это может быть объяснено доказанной в эксперименте активизацией системы восстановленного глутатиона и,

возможно, других систем АОЗ, что требует отдельных исследований. Кроме того, подобная устойчивость нейронов к оксидативному стрессу может быть объяснена известной пластичностью ткани ГМ, а также наличием в субарахноидальном пространстве незначительного количества макрофагальных клеток, протеолитических ферментных систем и других провоспалительных факторов, предопределяющих невозможность развития субарахноидального бактериального воспаления по «молниеносному» типу [19, 20, 21].

Литература

1. Сорокина, М.Н. Бактериальные менингиты у детей / М.Н. Сорокина, В.В. Иванова, Н.В. Скрипченко. — М.: Медицина, 2003. — 320 с.
2. Лобзин, Ю.В. Менингиты и менингоэнцефалиты / Ю.В. Лобзин, В.В. Пилипенко, Ю.А. Громыко. — СПб.: ООО «Издательство ФОЛИАНТ», 2003. — 128 с.
3. Weisfelt, M. Clinical features, complications, and outcome in adults with pneumococcal meningitis: a prospective case series / M. Weisfelt, D. van de Beek, L. Spanjaard // Lancet Neurol. — 2006. — V. 5, № 2. — P. 123—129.
4. Цинзерлинг, В.А. Инфекционные поражения нервной системы: вопросы этиологии, патогенеза и диагностики / В.А. Цинзерлинг, М.Л. Чухловина. — СПб.: «ЭЛБИ-СПб», 2005. — 448 с.
5. Маньков, М. В. Патоморфогенез гнойных бактериальных менингитов у детей / М.В. Маньков, Р.А. Насыров // Эпидемиология и инфекционные болезни. — 2005. — № 3. — С. 59—61.
6. Miranda, J. Strategies and new developments in the management of bacterial meningitis / J. Miranda, A.R. Tunkel // Infect. Dis. Clin. North. Am. — 2009. — V. 23, № 4. — P. 925—943.
7. Pfister, H.W. Cerebrovascular complications of bacterial meningitis in adults / H.W. Pfister, G.D. Borasio, U. Dirnagl // Neurology. — 1992. — V. 42. — P. 1497—1504.
8. Tunkel, A.R. Acute meningitis / A.R. Tunkel, W.M. Scheld ; ed. G. L.Mandell, J. E. Bennett, R. Dolin // Principles and Practice of Infectious Diseases; — 6th ed. — Philadelphia, 2005. — P. 1083—1125.
9. Покровская, Н.Я. Гнойные менингиты и менингоэнцефалиты / Н.Я. Покровская, В.И. Покровский // Острые нейроинфекции у детей: рук. для врачей ; под ред. А.П.Зинченко. — Л.: Медицина, 1986. — С.23—59.
10. Van de Beek, D. Group A streptococcal meningitis in adult: report of 41 cases and review of literature / D. Van de Beek, J. de Gans, L. Spanjaard // Clin. Infect. Dis. — 2002. — V. 34. — P. 32—36.
11. Swartz, M.N. Bacterial meningitis — a view of the past 90 years / M.N. Swartz // N. Engl. J. Med. — 2004. — V. 351, № 18. — P. 1826—1828.
12. Nudelman, Y. Bacterial meningitis: epidemiology, pathogenesis and management update / Y. Nudelman, A.R. Tunkel // Drugs. — 2009. — V. 69, № 18. — P. 2577—2596.
13. Волкова, М.О. Биологические особенности штаммов Streptococcus pneumoniae, вызывающих менингиты у детей: автореф. дис. ...канд. мед. наук / М.О. Волкова. — СПб., 1993. — 20 с.
14. Пастушенков, В.Л. Метаболические механизмы патогенеза вторичного иммунодефицитного состояния при ВИЧ-инфекции и биохимические подходы к диагностике и коррекции: автореф. дис... докт. мед. наук / В.Л. Пастушенков. — СПб., 1997. — 46 с.
15. Березов, Т.Т. Биологическая химия / Т.Т. Березов, В.Ф. Коровкин. — М.: Медицина, 2008. — 704 с.
16. Заявка 002160 Российская Федерация, МПК7 A61B 5/04, A61B 5/00. Способ оценки церебральных микроваскулярных нарушений при бактериальных гнойных менингитах / Ю.В. Лобзин, В.Е. Карев, В.В. Пилипенко; заявитель Федеральное государственное учреждение Научно-исследовательский институт детских инфекций Федерального медико-биологического агентства; пат. поверенный Н.А. Доброскок. — № 2011101617/14(002160); заявл. 18.01.2011, № 2011101617. — 11 с.: ил.
17. Реброва, О.Ю. Статистический анализ медицинских данных. Применение пакета прикладных программ STATISTICA / О.Ю. Реброва. — М.: Медиа Сфера, 2003. — 305 с.
18. Юнкеров, В.И. Математико-статистическая обработка данных медицинских исследований / В.И. Юнкеров, С.Г. Григорьев. — 2-е изд., доп. — СПб.: ВМедА, 2005. — 292 с.
19. Scheld, W.M. Pathophysiology of bacterial meningitis: Mechanism of neuronal injury / W.M. Scheld, U. Koedel, B. Nathan // J. Infect. Dis. — 2002. — Vol.186. — P. 225—233.
20. Nathan, B.R. New advances in the pathogenesis and pathophysiology of bacterial meningitis / B.R. Nathan, W.M. Sheld // Clin. Infect. Dis. Rep. 2000. — V. 2. — P. 332—336.
21. Kontos, H.A. Oxygen radicals in cerebral ischemia: the 2001 Willis lecture / H.A. Kontos // Stroke. — 2001. — V. 32. — P. 2712—2716.

Авторский коллектив:

Пилипенко Василий Викторович — доцент кафедры инфекционных болезней Санкт-Петербургской медицинской академии последипломного образования, к.м.н., тел. 8(812)717-64-96, e-mail: v.pilipenko@mail.ru.

Лобзин Юрий Владимирович — директор Научно-исследовательского института детских инфекций ФМБА России, заведующий кафедрой инфекционных болезней Санкт-Петербургской медицинской академии последипломного образования, заслуженный деятель науки РФ, академик РАМН, д.м.н., профессор, тел. 8(812)234-18-62, e-mail: niidi@niidi.ru.

Пастушенков Владимир Леонидович — медицинский директор ассоциации независимых клинико-диагностических лабораторий Ситилаб (Москва), д.м.н., профессор, тел. 8(812)515-14-94, e-mail: pastprof@mail.ru.

Карев Вадим Евгеньевич — заведующий лабораторией патоморфологии Научно-исследовательского института детских инфекций ФМБА России, к.м.н., тел. 8(812) 234-96-23, e-mail: vadimkarev@yandex.ru.

Волкова Марина Олеговна — старший научный сотрудник отдела микроэкологии человека Научно-исследовательского института детских инфекций ФМБА России, к.м.н., тел. 8(812)234-36-73, e-mail: mwolkowa@mail.ru.