

КЛИНИКО–МОРФОЛОГИЧЕСКАЯ ХАРАКТЕРИСТИКА КРИПТОКОККОЗА ПРИ ВИЧ–ИНФЕКЦИИ

И.П. Чарушина¹, Н.В. Зотова²

¹ Пермская государственная медицинская академия имени академика Е.А. Вагнера, Пермь

² Краевая клиническая инфекционная больница, Пермь

Clinic-morphological characteristics of Cryptococcosis in HIV-infective patients

I.P. Charushina¹, N.V. Zotova²

¹ Perm State Medical Academy named after academic E.A. Vagner, Perm

² Territory Clinical Infectious Diseases Hospital, Perm

Резюме. В статье представлены результаты наблюдений за 8 пациентами с диссеминированным криптококкозом, развившемся на фоне ВИЧ-инфекции. Заболевание возникло при резко выраженном иммунодефиците (снижении CD-4 лимфоцитов менее 100 кл/мкл) в виде генерализованной формы с поражением ЦНС при отсутствии каких-либо клинических признаков нарушения со стороны внутренних органов, характеризовалось тяжелым прогрессирующим течением, быстро приводящим к летальному исходу в пяти случаях. Патоморфологическая картина была представлена множественными фокусами некроза со скоплениями криптококков в головном мозге, легких, печени, селезенке, лимфатических узлах, кишечнике. Необходимым условием успешного лечения криптококкоза является ранняя комплексная диагностика с включением обязательного микологического исследования ликвора и другого патологического материала и своевременная адекватная антимикотическая терапия. Приведен клинический пример успешного лечения инвазивного криптококкоза.

Ключевые слова: *Cryptococcus neoformans*, инвазивный криптококкоз, ВИЧ-инфекция, менингоэнцефалит, амфотерицин В.

Введение

В последние десятилетия инвазивные микозы стали занимать особое место среди всей инфекционной патологии. По данным F. Odds (2009), в мире ими ежегодно болеет от 700 тысяч до 1 млн человек. Одной из часто встречающихся форм является криптококковая инфекция, вызываемая *Cryptococcus neoformans* (Sanfelice) Vuillemin (1901), прежде всего *C. neoformans* var. *neoformans*, реже *C. neoformans* var. *gatii* [1]. В экономически развитых странах частота криптококкоза составляет 30–66 случаев на 1 млн населения в год [2]. Важнейшим фактором риска возникновения этого заболевания является ВИЧ-инфекция. Начиная с 1980-х гг., в мире наблюдается значительный рост числа случаев криптококкоза у ВИЧ-инфицированных людей: на их долю приходится 3–6% пациентов

Abstract. The present article contains the results of observation for 8 generalized cryptococcosis patients with HIV-infection. The disease occurred in the presence of strongly marked immunodeficiency (the reduction of CD-4 lymphocytes less than 100 cells/mkl) in generalized form with the damage of central nervous system and without any clinical features of internal disturbances. The disease was characterized by severe progressing course of the infection which led to lethal outcome in 5 cases. Pathomorphological appearance was presented by multiple necrotic focuses with cryptococcus accumulation in brain, lungs, liver, lien, lymphatic nodes, intestines. Early complex diagnosis including obligatory mycological examination of liquor and other pathological material and timely added adequate antimycotic therapy are obligatory conditions for effective treatment of cryptococcosis. The clinical example of effective treatment of invasive cryptococcosis presented.

Key words: *Cryptococcus neoformans*, invasive cryptococcosis, HIV-infection, meningocephalitis, amphotericin B.

в европейских странах и 7–8% – в США [1]. По данным отдела по проведению клинических исследований в области СПИДа (Нью-Йорк, США), криптококковый менингит является наиболее распространенным заболеванием по всему миру у людей с ВИЧ-инфекцией [3]. В настоящее время криптококкоз входит в число трех наиболее опасных для жизни оппортунистических инфекций у больных СПИДом [4]. Данные о заболеваемости криптококкозом в России отсутствуют, за исключением г. Санкт-Петербурга, где с 1989 по 2001 г. выявлено 22 случая, причем в 60% – у ВИЧ-инфицированных лиц [5].

Известно, что вероятность развития микоза определяется степенью выраженности иммунодефицита. У ВИЧ-инфицированных пациентов в отсутствие противовирусного лечения при снижении CD-4 лимфоцитов менее 200 клеток/мм³

частота заболевания криптококкозом составляет от 4 до 30% и значительно уменьшается при назначении эффективной специфической терапии [2]. Особенностью заболевания является тяжесть клинических проявлений и очень высокая летальность. При криптококковом менингоэнцефалите у ВИЧ-инфицированных нелеченных пациентов она достигает 100%. Во время начального периода терапии умирает 10 – 25% больных, еще 30 – 60% – в течение последующих 12 месяцев [5, 6]. Летальность от криптококкоза в США составляет 12%, а в странах Африки – 75 – 90%. По оценке международной благотворительной организации AVERT, ежегодно от криптококковой инфекции умирает 500 000 человек [3]. По данным А.Г. Рахмановой и соавт. (2004), криптококковая инфекция является одной из ведущих причин смерти пациентов в стадии СПИДа [7].

В связи с этим возникает настоятельная необходимость проведения ранней диагностики и интенсивной терапии криптококкоза. Однако клинические признаки инфекции часто неспецифичны, а лабораторное подтверждение затруднено. В литературе имеется недостаточно сведений о патоморфологических особенностях изменений в головном мозге и других органах при диссеминированном криптококкозе, особенно у ВИЧ-инфицированных пациентов [8 – 10].

Цель исследования – оценка клинико-морфологических особенностей криптококкоза у ВИЧ-инфицированных пациентов.

Материалы и методы

В краевой клинической инфекционной больнице (ККИБ) г. Перми с 2007 по 2011 г. под наблюдением находились 8 пациентов с инвазивным криптококкозом: 4 женщины и 4 мужчины в возрасте от 26 до 54 лет. Заболевание развилось в 4В стадии ВИЧ-инфекции на фоне отсутствия противовирусной терапии (согласно клинической классификации В.И. Покровского, 2001 г.). Из эпидемиологического анамнеза было выяснено, что 6 пациентов являлись наркопотребителями, вследствие чего заражение произошло парентеральным путем, двое инфицировались при гетеросексуальных контактах. Продолжительность ВИЧ-инфекции без лечения составляла от 1 до 9 лет. Пациенты направлялись в стационар с первичными диагнозами: острое респираторное заболевание, энтеровирусная инфекция, лихорадка неясной этиологии. Лишь в одном случае у больного, находившегося на лечении в противотуберкулезном диспансере, был заподозрен грибковый менингит. Клинический диагноз диссеминированного криптококкоза с поражением центральной нервной системы, легких и других внутренних органов был установ-

лен у всех 8 больных прижизненно на основании комплекса клинико-инструментальных, биохимических, микробиологических и микологических методов, включавших выделение и идентификацию культуры криптококка. В двух случаях имел место криптококковый менингоэнцефалит. У всех наблюдаемых развились и другие вторичные заболевания, характерные для ВИЧ-инфекции: туберкулез легких и внутригрудных лимфатических узлов, цитомегаловирусная инфекция, кандидоз слизистой оболочки полости рта. У двух больных выявлено сочетание диссеминированного криптококкоза и сепсиса, вызванного грибами рода *Candida* и *Enterococcus spp.*

Результаты и обсуждение

При поступлении все пациенты жаловались на сильную головную боль в лобных и височных областях, раздражительность, тошноту, рвоту, головокружение, неустойчивую походку, двое больных отмечали нарушение зрения (двоение в глазах). На догоспитальном этапе и во время лечения в стационаре (от 18 до 62 дней) сохранялась лихорадка до 38 – 40°C с неправильным типом температурной кривой. Тяжесть состояния была обусловлена выраженной интоксикацией и общемозговой симптоматикой. Пациенты истощены, кожные покровы бледные, выражено шелушение. Периферические лимфатические узлы увеличены до 1 см, плотные, безболезненные. Отмечались тахикардия (ЧСС 88 – 104 в мин), гипотония (от 90/60 до 80/50 мм рт ст), одышка (ЧД 22 – 38 в мин). У всех пациентов выявлены менингеальные симптомы (ригидность мышц тыла шеи, симптомы Кернига, Брудзинского), у 4 очаговая симптоматика – гемиплегия, нистагм и одностороннее поражение 3-й пары черепных нервов: диплопия, птоз век, парез конвергенции. В гемограмме у больных обнаружена гипохромная анемия с показателями эритроцитов от 2,3 до 3,3×10¹²/л, лейкопения от 1,5 до 3,9×10⁹/л, сдвиг формулы влево (относительный нейтрофилез), лимфопения от 3 до 7% и высокая СОЭ (39 – 66 мм/ч).

Количество CD-4 лимфоцитов в крови варьировало от 7 до 86 клеток/мкл. Вирусная нагрузка составляла 131 000 – 634 000 копий РНК ВИЧ в 1 мл крови.

С диагностической целью всем пациентам проведена спинальная пункция. Выявлено резкое повышение давления спинномозговой жидкости, ликвор прозрачный, цитоз преимущественно лимфоцитарный от 16 до 1664 клеток/мкл, содержание белка повышено (400 – 1500 мг/л), а глюкозы снижено (0,6 – 2,5 ммоль/л).

Магнитно-резонансная томография (МРТ) головного мозга выполнена трем больным, обнаружена гидроцефалия, арахноидальные изменения

ликворо-кистозного пространства. При повторной МРТ, проведенной у одного больного через 9 дней, появились структурные нарушения базальных ядер белого вещества полушарий мозжечка, признаки очагового энцефалита.

Для подтверждения диагноза инвазивного криптококкоза материалом исследования являлась спинномозговая жидкость и кровь пациентов. *C. neoformans* обнаружен в мазках из ликвора у 7 пациентов, в крови — у одного из них. Криптококки имели характерный вид круглых дрожжевых клеток с толстой полисахаридной капсулой.

С целью выделения культуры и идентификации возбудителя проводилось микологическое исследование. Выявление *C. neoformans* из спинномозговой жидкости или крови имело место у всех больных. На среде Сабуро криптококки образовывали гладкие блестящие колонии беловато-желтоватого и коричневого цвета.

Всем пациентам назначено этиотропное лечение амфотерицином В и флюконазолом в соответствии с международными рекомендациями [11]. Однако, несмотря на проводимую терапию, у 5 человек заболевание продолжало прогрессировать. Через 3–9 дней лечения в стационаре у пациентов наблюдалось ухудшение самочувствия, появились признаки дыхательной и сердечно-сосудистой недостаточности, углубление неврологического дефицита, судороги, синдром отека и сдавления ствола мозга, развилась церебральная кома, в результате которой на 14–43-й день болезни наступил летальный исход.

Положительная динамика при терапии криптококкоза была достигнута в 3 случаях. Приводим клинический пример. Пациент М., 32 лет, находился на лечении в ККИБ г. Перми с 07.05.2011 по 02.06.2011 г. с диагнозом: ВИЧ-инфекция, 4В стадия, фаза прогрессирования без ВААРТ. Диссеминированный криптококкоз с поражением ЦНС, криптококковый менингоэнцефалит. Инфильтративный туберкулез правого легкого, МБТ +. Хронический гепатит С вне обострения. Опиоидная наркомания. Кандидоз слизистой оболочки полости рта.

До 2002 г. находился в местах лишения свободы. Диагноз ВИЧ-инфекции и туберкулеза легких впервые установлен в 2005 г. Дважды находился на стационарном лечении в городском противотуберкулезном диспансере, получал специфическое лечение. В 2011 г. обследовался в КЦ СПИД, количество CD-4 лимфоцитов составило 4 клетки/мкл крови, от назначения ВААРТ отказался. Больным себя считает с 28.04.2011 г., когда появились слабость, повышение температуры до 39°C, сухой кашель, головная боль, двоение в глазах. Обратился в КЦ СПИД 04.05.11 г., госпитализирован в противотуберкулезный диспансер. При осмотре

температура 38°C, положительные менингеальные симптомы, слева птоз, сглаженность носогубной складки. Выполнена спинальная пункция: ликвор прозрачный, давление его резко повышено, плеоцитоз 16 клеток/мкл, белок 500 мг/л, глюкоза 1,9 ммоль/л. При микроскопии мазка ликвора обнаружено большое количество дрожжевых грибов. Микобактерий туберкулеза при микроскопии и методом ПЦР в ликворе нет. С диагнозом криптококковый менингоэнцефалит пациент переведен в реанимационное отделение ККИБ г. Перми. При поступлении в ОРИТ состояние тяжелое, сознание ясное, менингеальные симптомы положительные. Выявлена очаговая симптоматика: недостаточность лицевого нерва слева, птоз левого века, сходящийся стробизм. Тоны сердца ритмичные, АД 130/90 мм рт. ст. Пульс 96 в мин. Дыхание жесткое, хрипов не выслушивается. ЧД 18 в мин. Язык обложен белым творожистым налетом. Живот при пальпации мягкий, безболезненный. Печень +3 см ниже края реберной дуги справа. Результаты спинальной пункции 07.05.11 г.: ликвор прозрачный, давление резко повышено, плеоцитоз 16 клеток/мкл, лимфоцитарный белок 1480 мг/л, глюкоза 1,1 ммоль/л. При микроскопии и посеве СМЖ выделен *C. neoformans*. В иммунограмме от 11.05.11 г. CD-4 4 клетки/мкл крови. Назначены амфотерицин В, флюконазол, антибактериальные, инфузионные, дегидратационные, симптоматические и антиретровирусные препараты. На фоне проводимого комплексного лечения отмечена положительная динамика: нормализация температуры тела, исчезновение головной боли, улучшение общего самочувствия, регресс менингеальных симптомов. В контрольной пункции 19.05.11 г. — уменьшение ликворного давления, снижение плеоцитоза до 10 клеток/мкл. Спустя 33 дня пациент был переведен в противотуберкулезный диспансер для специфического лечения с рекомендациями продолжать ВААРТ и флюконазол.

На секции у 5 умерших пациентов был обнаружен отек головного мозга, признаки гидроцефалии. Твердая мозговая оболочка резко истончена и напряжена. Извилины мозга широкие, борозды сглажены. Мягкая мозговая оболочка резко утолщена, багрово-синюшная, мутная, сосуды полнокровны. Вещество мозга повышенной влажности. Сосуды основания мозга спавшиеся, тонкие. Выявлены множественные точечные кровоизлияния в коре и белом веществе головного мозга. Мозжечок с выраженным отеком, кровоизлияниями на базальной поверхности и вдавлениями с обеих сторон. У всех обследуемых сохранялся правильный анатомический рисунок мозга. Макроскопически в коре, оболочках, базальных ядрах мозга и мозжечка выявлены нечетко очерченные фокусы некрозов студневидной консистенции диаметром до

0,6 см. В 4 секционных случаях фокусы некрозов различного размера были обнаружены, помимо головного мозга, в тканях печени, легких, почках, надпочечниках, селезенке, лимфатических узлах, поджелудочной железе и кишечнике.

Гистологические препараты секционного материала окрашивали гематоксилином и эозином, методом PAS-реакции. Были выявлены обширные скопления округлых возбудителей – грибов различной величины, по-разному воспринимающие окраску, то более четкие, то более бледные. У всех выражена капсула, встречались и дистрофически измененные формы – удлинненные, слегка вытянутые.

При генерализованном криптококкозе очень выраженные, массивные скопления возбудителя наблюдались в лимфатических узлах, оболочках и веществе головного мозга (рис. 1). Криптококки располагались как периваскулярно, в виде криптококковых муфт, так и свободно находились в веществе головного мозга, перицеллюлярно в псевдокистах встречались фагоцитированные криптококки. Перифокальные реакции были минимальные в виде лимфогистиоцитарных инфильтратов. Микроглиальной реакции в виде узелков и гранул не находили. В легких возбудители обнаруживались в просветах альвеол, сосудах и межальвеолярных перегородках (рис. 2). В лимфатических узлах выявляли лимфоидное опустошение и участки просветления со скоплениями криптококков с минимально выраженной воспалительной реакцией (рис. 3). Подобные изменения наблюдались в тканях почек, надпочечников, поджелудочной железы и селезенки (рис. 4).

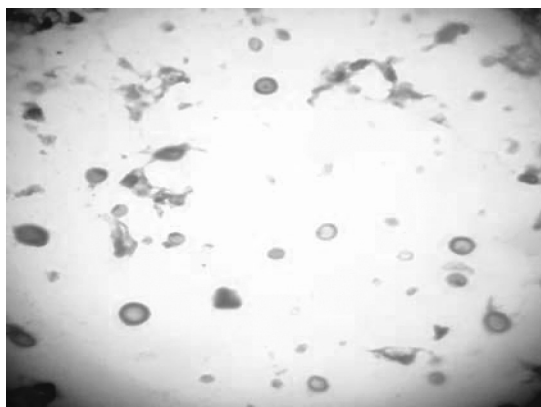


Рис. 1. Криптококки в головном мозге. Гематоксилин-эозин. Ув. ×40

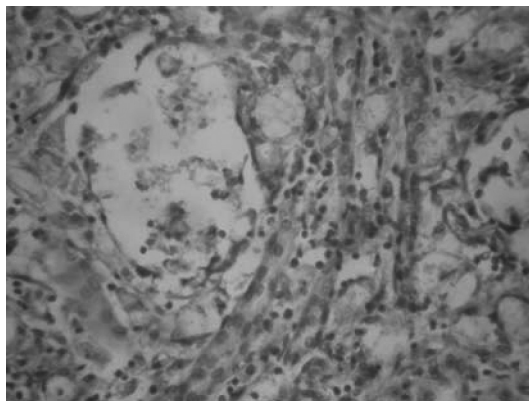


Рис. 2. Фокусы некроза в легких со скоплениями *Cryptococcus neoformans*. Гематоксилин-эозин. Ув. ×10

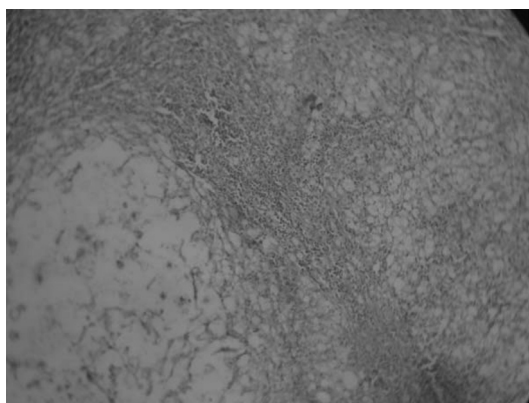


Рис. 3. Лимфатический узел при диссеминированном криптококкозе. Гематоксилин-эозин. Ув. ×10

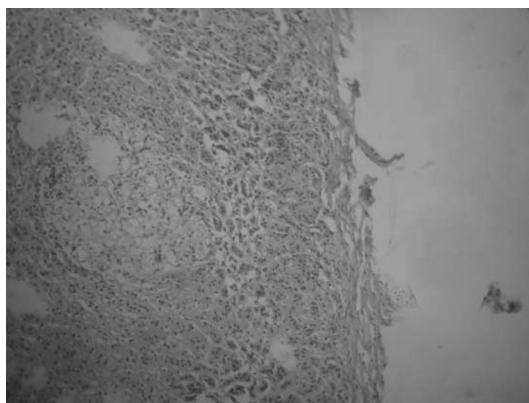


Рис. 4. *Cryptococcus neoformans* в ткани надпочечника. Гематоксилин-эозин. Ув. ×10

Наиболее опасным для жизни является возникновение генерализованного криптококкоза у пациентов групп риска, к которым относятся больные с синдромом приобретенного иммунодефицита при ВИЧ-инфекции, лимфопролиферативными заболеваниями и пациенты, получающие иммуносупрессивную терапию [4]. Анализ результатов нашего исследования позволил выявить особенности

течения криптококкоза у ВИЧ-инфицированных пациентов. Ранними симптомами заболевания являлись лихорадка, упорная головная боль, тошнота и рвота. У всех наблюдаемых нами больных имели место менингеальные симптомы, хотя, по литературным данным, они обнаруживаются лишь у 30% пациентов, страдающих криптококкозом [2, 12]. Очаговая неврологическая симптоматика отмечалась у половины обследованных (преимущественное поражение 3-й пары черепных нервов). Таким образом, у всех больных была выражена клиническая картина менингоэнцефалита, сходная с менингоэнцефалитами другой этиологии, субарахноидальным кровоизлиянием и опухолями головного мозга, что обуславливает большую частоту ошибочности диагностики, поздней госпитализации и лечения.

Как отечественные, так и зарубежные авторы отмечают, что диссеминированный криптококкоз возникает лишь у 10–20% больных [2, 11]. Ни у одного из наблюдаемых нами пациентов прижизненно не было обнаружено клинических симптомов поражений кожи и других внутренних органов, характерных для генерализованного патологического процесса. Однако при проведении микологического исследования выявлено наличие *C. neoformans* в крови или ликворе у всех 8 обследуемых, а анализ аутопсийного материала показал, что, несмотря на отсутствие клинических данных, выраженные патоморфологические изменения были обнаружены не только в головном мозге, но и в печени, легких, лимфатических узлах, почках, селезенке, поджелудочной железе и кишечнике у всех умерших пациентов. Гистологические изменения имели преимущественно альтеративный характер, что соответствует литературным данным [8, 9].

Итак, особенностями течения диссеминированного криптококкоза у ВИЧ-инфицированных пациентов является развитие манифестного поражения ЦНС в отсутствие клинических признаков нарушения со стороны внутренних органов.

Причины неблагоприятных исходов болезни заключаются, на наш взгляд, в ошибочности первичной диагностики, что приводит к позднему поступлению больных в стационар. Клиническая картина поражения ЦНС, наблюдаемая у всех больных с генерализованным криптококкозом в ранний период заболевания, требует обязательного проведения спинномозговой пункции для верификации диагноза. В нашем исследовании лишь у 3 пациентов диагноз был установлен в течение первых 14 дней от начала заболевания. Проведенная в ранние сроки адекватная антимикотическая терапия обусловила положительную динамику патологического процесса.

Другими отягощающими факторами развития диссеминированного криптококкоза у наших пациентов явились значительно выраженная степень иммуносупрессии (количество CD-4 лимфоцитов в крови менее 100 клеток/мкл) и отсутствие антиретровирусной терапии.

Выводы

1. Диссеминированный криптококкоз у ВИЧ-инфицированных пациентов наблюдается при резко выраженном иммунодефиците (снижении CD-4 лимфоцитов менее 100 клеток/мкл) в виде генерализованной формы с поражением ЦНС и других внутренних органов, характеризуется тяжелым прогрессирующим течением.

2. Особенностью течения диссеминированного криптококкоза при ВИЧ-инфекции является развитие манифестного поражения ЦНС при отсутствии каких-либо клинических признаков нарушения со стороны внутренних органов.

3. Патоморфологическая картина при диссеминированном криптококкозе у ВИЧ-инфицированных пациентов представлена множественными фокусами некроза со скоплениями криптококков в различных органах со слабо выраженной воспалительной реакцией.

4. Своевременная диагностика криптококкоза у ВИЧ-инфицированных больных должна быть комплексной с включением обязательного микологического исследования ликвора и другого патологического материала, в зависимости от локализации очага поражения.

Литература

1. Елинов, Н.П. Прошлое и настоящее *Cryptococcus neoformans* (Sanfelice) Vuillemin (1901) как объекта изучения потенциально грозного патогена для человека / Н.П. Елинов, И.А. Босак // Ж. пробл. мед. микол. — 2006. — Т.8, №2. — С. 47–51.
2. Климов, Н.Н. Микозы: диагностика и лечение : руководство для врачей / Н.Н. Климов. — М., 2007. — 336 с.
3. Senior, K. Do we need to pay more attention to cryptococci? / K. Senior // The Lancet Infectious Diseases. Russian edition. — 2010. — V. 1, Is. 5. — P. 286–288.
4. Филипова, Л.В. *Cryptococcus neoformans* и врожденный иммунитет / Л.В. Филипова, Е.В. Фролова // Ж. пробл. мед. микол. — 2011. — Т. 13, № 2. — С. 10–12.
5. Васильева, Н.В. Криптококки и криптококкоз на современном этапе / Н.В. Васильева // Ж. пробл. мед. микол. — 2002. — Т. 4, № 2. — С. 45–46.
6. Лессовой, В.С. Микозы центральной нервной системы (обзор) / В.С. Лессовой, А.В. Липницкий // Ж. пробл. мед. микол. — 2008. — Т. 10, № 1. — С. 3–6.
7. Рахманова, А.Г. Удельный вес микозов в структуре вторичных заболеваний у больных с ВИЧ/СПИДом / А.Г. Рахманова, Ю.В. Лобзин, Е.В. Степанова // Ж. пробл. мед. микол. — 2004. — Т. 6, № 1. — С. 9–12.
8. Константинова, А.М. Патоморфологический и микологический анализ криптококкоза в эксперименте и на аутопсийном материале при ВИЧ-инфекции / А.М. Константинова // Ж. пробл. мед. микол. — 2010. — Т. 12, № 4. — С. 42–47.

9. Константинова, А.М. Патологическая анатомия криптококкового поражения головного мозга у ВИЧ-инфицированных пациентов / А.М. Константинова, В.А. Цинзерлинг // ВИЧ-инфекция и иммуносупрессия. — 2010. — Т. 2, № 3. — С. 113–117.

10. Цинзерлинг, В.А. Криптококкоз / В.А. Цинзерлинг, М.Л. Чухловина, А.М. Константинова // Инфекционные

поражения центральной нервной системы: вопросы этиологии, патогенеза и диагностики : руководство для врачей. — СПб: ЭЛБИ-СПб, 2011. — С. 509–515.

11. Бартлетт, Дж. Клинические аспекты ВИЧ-инфекции / Дж. Бартлетт, Дж. Галант, П. Фам. — М.: Р. Валент, 2010. — 490 с.

12. Белозеров, Е.С. ВИЧ-инфекция / Е.С. Белозеров, Ю.И. Буланьков — Элиста: АПП «Джангар», 2006 — 224 с.

Авторский коллектив:

Чарушина Ирина Петровна — доцент кафедры инфекционных болезней Пермской государственной медицинской академии имени академика Е.А. Вагнера, к.м.н.; тел.: +7-902-479-28-63, e-mail: Art-charushin@yandex.ru

Зотова Наталья Васильевна — главный патологоанатом Пермского края, заведующая патологоанатомическим отделением Краевой клинической больницы; тел. 8(342)239-31-79, e-mail: Art-charushin@yandex.ru