DOI: 10.22625/2072-6732-2021-13-4-25-34

АНТИБИОТИК-АССОЦИИРОВАННЫЙ КОЛИТ У ПАЦИЕНТОВ С COVID-19 – ОТ ВИЗУАЛИЗАЦИИ К ДИАГНОЗУ

А.С. Винокуров [1,2,3], М.В. Никифорова[3], А.А. Оганесян[3], А.Л. Юдин[1]

[1]Российский национальный исследовательский медицинский университет им. Н.И. Пирогова, Москва, Россия
[2]Городская клиническая больница № 67 им. Л.А. Ворохобова, Москва, Россия
[3]Городская клиническая больница им. В.П. Демихова, Москва, Россия

Antibiotic-associated colitis in patients with COVID-19 – from imaging to diagnosis

A.S. Vinokurov[1,2,3], M.V. Nikiforova[3], A.A. Oganesyan[3], A.L. Yudin[1]
[1] Russian National Research Medical University named after N.I. Pirogov, Moscow, Russia
[2] City Clinical Hospital № 67 named after L.A. Vorokhobov, Moscow, Russia
[3] City Clinical Hospital named after V.P. Demikhov, Moscow, Russian Federation

Резюме

Цель. Выделить основные лучевые признаки воспалительных изменений толстой кишки у больных с COVID-19 по данным компьютерной томографии, соотнести выявленные изменения с клиническими проявлениями и назначаемой терапией, а также оценить обоснованность назначения антибактериальной терапии в соответствии с Временными методическими рекомендациями по лечению коронавирусной инфекции.

Материалы и методы. Проанализированы данные компьютерной томографии органов грудной клетки и историй болезни у 30 пациентов с подтвержденной коронавирусной инфекцией, у которых при компьютерной томографии в динамике на уровне сканирования появлялись изменения стенки ободочной кишки. Оценивались показатели лабораторных данных, назначенная терапия, наличие сочетанных заболеваний.

Результаты. По данным компьютерной томографии в динамике у всех больных — циркулярное утолщение стенки толстой кишки с потерей гаустрации, утолщение подслизистого слоя в 63,3 %, в 93,3 % — отек параколической клетчатки. Отмечены изменения следующих лабораторных показателей при поступлении: лейкоцитоз в 16,6 %, повышение прокальцитонина в 13,3 %; лейкоцитурия, бактериурия в 20 %. Ни у одного из пациентов не было указаний на наличие абдоминальных симптомов при поступлении, в динамике хотя бы один абдоминальный/диспептический симптом появился у 76,6 %. В 50 % взят анализ кала на токсины C. difficile, в 60 % результат положительный. Всем пациентам в первые 1—3 дня госпитализации были назначены антибактериальные препараты и иная терапия. В 53,3 % был назначен левофлоксацин (per os) в сочетании с защищенным цефалоспорином III поколения (внутривенно).

Выводы. Изменения толстой кишки при псевдомембранозном колите у пациентов с COVID-19 по данным компьютерной томографии с высокой вероятностью отражают появление патологического процесса и требуют обязательного вынесения в заключение. Отмечен факт нерационального назначения антибактериальных препаратов.

Abstract

The purpose of the study. To identify the main CT signs of colon inflammatory in patients with COVID-19, to correlate the detected signs with clinical manifestations and therapy, as well as to assess the validity of prescribing antibacterial therapy in accordance with Temporary guidelines for the treatment of coronavirus infection.

Materials and methods. The data of CT scans of the chest and medical records were analyzed in 30 patients with confirmed coronavirus infection, in whom changes in the colon wall appeared in dynamics at the scanning level during CT. Laboratory data indicators, prescribed therapy, the presence of combined diseases were evaluated.

Results. According to CT data, in dynamics in all patients — circular thickening of the colon wall with loss of gaustration, thickening of the submucosal layer in 63,3 %, in 93,3 % — edema of paracolic fiber. Shifts in the laboratory parameters were noted at admission: leukocytosis in 16.6 %, an increase in procalcitonin in 13,3 %; leukocyturia, bacteriuria — in 20 %. None of the patients had indications of abdominal symptoms at admission, in dynamics at least one abdominal/dyspeptic symptom appeared in 76,6 %. Fecal analysis for C.difficile toxins was taken in 50 % patients, in 60 % the result is positive. All patients were prescribed antibiotics and other therapy in the first 1—3 days of hospitalization. In 53,3 %, levofloxacin (per os) was prescribed in combination with protected generation III cephalosporin (intravenously).

Conclusions. Shifts in colon with C.difficile colitis in patients with COVID-19 according to CT data are highly likely to reflect the appearance of a pathological process and necessarily require a conclusion. There was a fact of irrational prescription of antibacterial therapy. Clear criteria for prescribing antibiotics against the background of immunosuppressive therapy are needed.

Необходимы четкие критерии назначения антибактериальных препаратов на фоне иммуносупрессивной терапии.

Ключевые слова: *COVID-19, коронавирус, пневмония, колит, clostridium difficile, псевдомембранозный колит, антибиотикотерапия, компьютерная томография.*

Key words: *COVID-19, coronavirus, pneumonia, colitis, clostridium difficile, pseudomembranous colitis, antibiotic therapy, CT.*

Введение

Для лечения новой коронавирусной инфекции, вызванной SARS-COV-2, главным образом, используются препараты, блокирующие избыточную иммунную реакцию (ингибиторы рецепторов ИЛ-6, глюкокортикостероиды (ГКС)), а также антикоагулянты, противовирусные и симптоматические препараты. В числе используемой терапии присутствуют и антибактериальные препараты (АБП) для коррекции вторичных бактериальных осложнений. Вне условий пандемии COVID-19 при различных «сезонных» вирусах, а также во время распространения гриппа A(H1N1) вторичная бактериальная инфекция респираторного тракта встречается достаточно часто. Сергеевой И.В. и др. удалось выявить микроорганизмы в мокроте у больных с вирусом гриппа A(H1N1) от 54,8 до 72% в зависимости от тяжести течения заболевания (преобладали S.pneumoniae, S.aureus, S.pyogenies и их ассоциации), а деструкции в ткани легкого были обнаружены у 11,5% [1]. Напротив, Li J. et al. (Ухань, Китай) обнаружили вторичные бактериальные осложнения у больных с COVID-19 всего в 6,8% (при значимой выборке в 1495 чел.), преимущественно в виде респираторной инфекции (86,3%), преобладали вторичные осложнения у пациентов в критическом состоянии — септический шок, полиорганная недостаточность (26,7%) [2].

Применение АБП при коронавирусной инфекции в РФ регламентировано Временными рекомендациями по диагностике и лечению COVID-19 с наличием клинических и лабораторных показаний, прописан алгоритм назначения. Но не во всех ситуациях их назначение происходит согласно рекомендациям, что в том числе приводит к развитию антибиотик-ассоциированного колита (в том числе и псевдомембранозного колита (ПМК)), признаки которого регистрируют и врачи лучевой диагностики. При исследовании органов грудной клетки (ОГК) в динамике на нижнем уровне сканирования отмечается появление изменений стенки толстой кишки (ТК) и изменения со стороны параколической клетчатки, появляется свободная жидкость. На это не всегда обращают внимание, лишая врачей важной клинической информации. В отличие от непосредственных симптомов повреждения лёгких и осложнений, изменения ТК с применением визуализации на фоне терапии COVID-19 практически не описаны.

Цель исследования – выделить основные лучевые признаки воспалительных изменений ТК у больных с COVID-19 по данным КТ, соотнести выявленные изменения с клиническими проявлениями и назначаемой терапией, а также оценить обоснованность назначения антибактериальной терапии в соответствии с Временными методическими рекомендациями по лечению коронавирусной инфекции.

Материалы и методы

В рамках проспективного одноцентрового исследования проанализированы данные историй болезни, а также изображения КТ ОГК у 30 пациентов (мужчины — 16, женщины — 14), проходивших лечение в госпитале для больных с COVID-19 с ноября 2020 г. по февраль 2021 г. В группу включались пациенты с подтвержденной коронавирусной инфекцией (ПЦР материала назо- и орофарингеальных мазков на SARS-CoV-2), у которых при динамическом КТ-контроле ОГК на нижнем уровне сканирования появлялись изменения стенки ободочной кишки в видимых отделах и параколической клетчатки. Критерии исключения: документированный прием АБП на амбулаторном этапе, перевод в специализированное отделение из общесоматического стационара, получение АБП по поводу иных воспалительных заболеваний любой локализации, пациенты с признаками и анамнезом хронических воспалительных изменений ТК. Оценивались показатели лабораторных данных, полученных в 1—3-е сутки нахождения в стационаре, а также назначенная терапия, наличие сочетанных заболеваний, вынесенных в выписной эпикриз; данные КТ при поступлении больных и в динамике (изменения непосредственно в легких и в брюшной полости/забрюшинном пространстве на уровне сканирования). У 4 больных дополнительно после КТ ОГК выполнено исследование брюшной полости, 2 — с внутривенным контрастным усилением.

Результаты и обсуждение

Средний возраст пациентов 68,2±12,7 лет (35~90 лет), 90% (27) пациентов поступали в специализированный госпиталь однократно, 6,6% (2) — дважды и 3,3% (1) — трехкратно. Длительность госпитализации (койко-дни) составила в среднем 22,1±9,04 дней (min — 6, max — 48 дней). 23,3% (7) больных за время лечения были госпитализированы в отделения реанимации (ОРИТ), летальный

исход в 16,6% (5). В среднем КТ-признаки изменений толстой ТК были диагностированы через 14,7 дней после первичной КТ, где изменения еще отсутствовали (5~28 дней).

По данным нативных КТ ОГК (максимальный объем поражения по всем КТ, выполняемым за время госпитализации): 50% (15) пациентов имели объем поражения легочной ткани в интервале 25—50% (КТ-2), 33,3% (10) — КТ-3 (50—75%), 13,3% (4) — КТ-1 (до 25%), 3,3% (1) — КТ-4 (более 75%). КТ-признаки абсцесса легкого выявлены у 1 пациента (3,3%). В отношении изменений ТК в 100% на всем видимом протяжении (преимущественно colon transversum, печеночный и селезеночный изгибы) имелось циркулярное утолщение стенки ТК (6—15 мм) с потерей характерной гаустрации, ее спазмирование (резко суженный просвет и почти полное отсутствие содержимого) (рис. 1). Подчеркнутость и утолщение подслизистого слоя обнаружено в 63,3% (19), при этом граница между слоями часто дифференцировалась плохо (рис. 2). В 93,3% случаев (28) имелся отек параколической клетчатки, который проявлялся как неоднородное вуалеобразное повышение плотности жира вокруг кишки и появление тяжей (рис. 3), также обращало на себя внимание повышение кровенаполнения мелких ветвей брыжеечных сосудов («гребенка»). Свободная жидкость различного обьема в верхних отделах брюшной полости выявлена в 50% (15), как правило, рядом с печенью и селезенкой (рис. 4). В 1 случае отмечена гиперденсивность слизистой ТК при нативном сканировании (рис. 5). У 4 пациентов была выполнена КТ органов брюшной полости (ОБП) по назначению хирурга, которая подтвердила диффузный характер изменения ТК и повышенное неоднородное накопление контрастного препарата ее стенкой. Оценка состояния стенки тонкой кишки не проводилась из-за высокого уровня сканирования и отсутствия захвата данного органа в большинстве случаев.

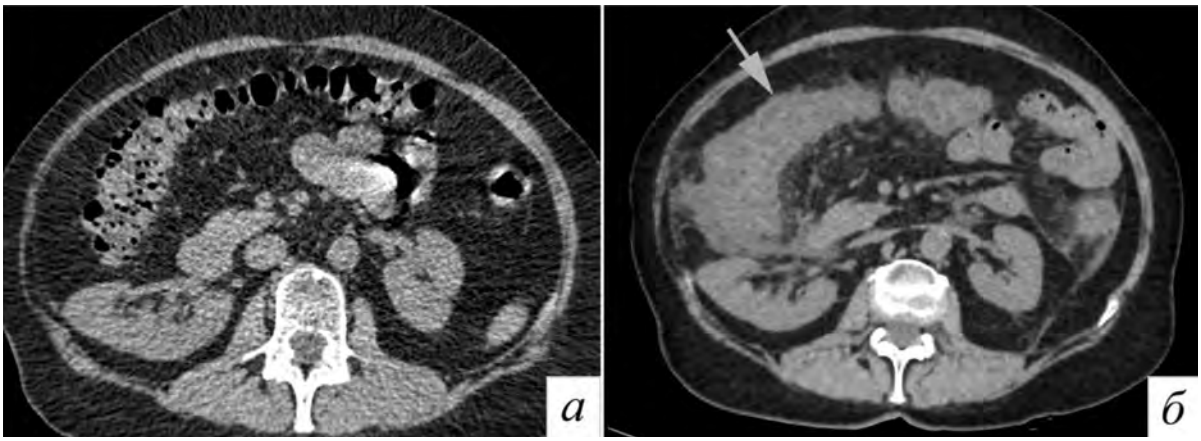

Рис. 1. КТ на нижнем уровне сканирования грудной клетки (мезогастрий). Между изображениями (а) и (б) — 13 дней (17-й день заболевания по анамнезу). Появление колита в динамике: а — фрагмент поперечной ободочной кишки нормальной структуры, характерная гаустрация; б — поперечная ободочная кишка со значительно утолщенной стенкой (стрелка), отмечается потеря типичной гаустрации, параколическая клетчатка отёчная

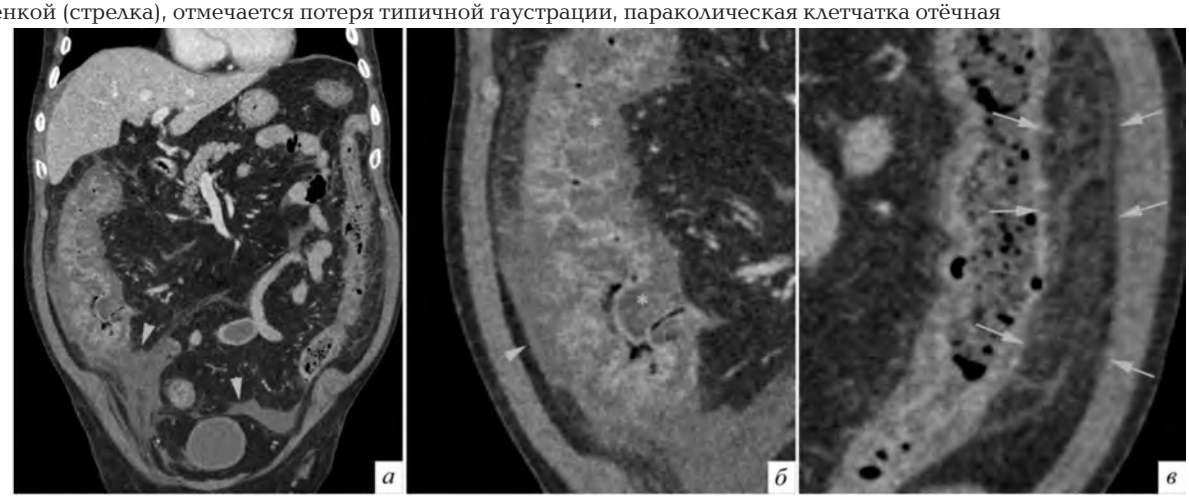

Рис. 2. КТ ОБП с внутривенным контрастным усилением в корональной проекции (а) и увеличенные фрагменты (б, в). Диффузный колит. 20-й день течения COVID-19 (анамнестически): а — в брюшной полости небольшое количество жидкости (головки стрелок); б — значительное утолщение подслизистого слоя (*), слизистая оболочка с выраженным накоплением контрастного препарата; в — хорошо заметно, что рядом с colon descendens отечна параколическая клетчатка (стрелки)

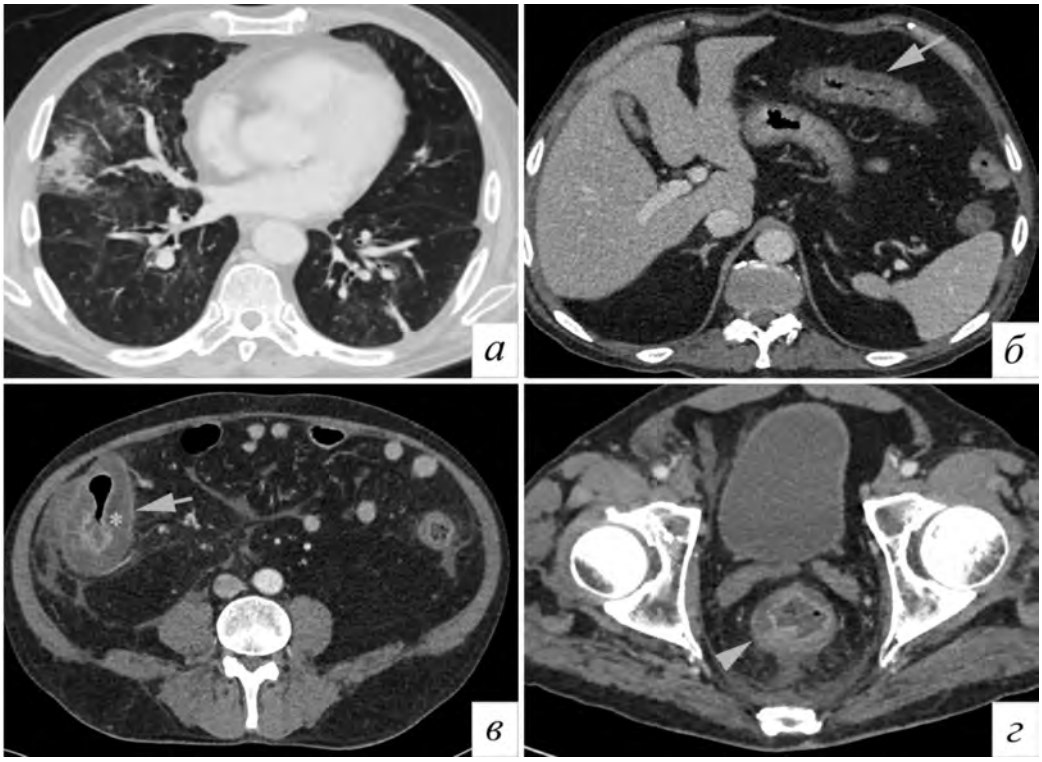

Рис. 3. КТ ОГК в аксиальной проекции (а), ОБП и малого таза с контрастным усилением (б—г). Диффузный колит у пациента с COVID-19: а — признаки вирусного повреждения лёгких; б — циркулярное утолщение стенки ободочной (стрелка); в — циркулярное утолщение стенки colon ascendens за счёт выраженного отёка подслизистого слоя (*); г — утолщение стенки прямой кишки, схожие с таковыми в остальных отделах ТК (стрелка). Параколическая клетчатка мутная на всем протяжении, в латеральных каналах брюшины — небольшое количество жидкости

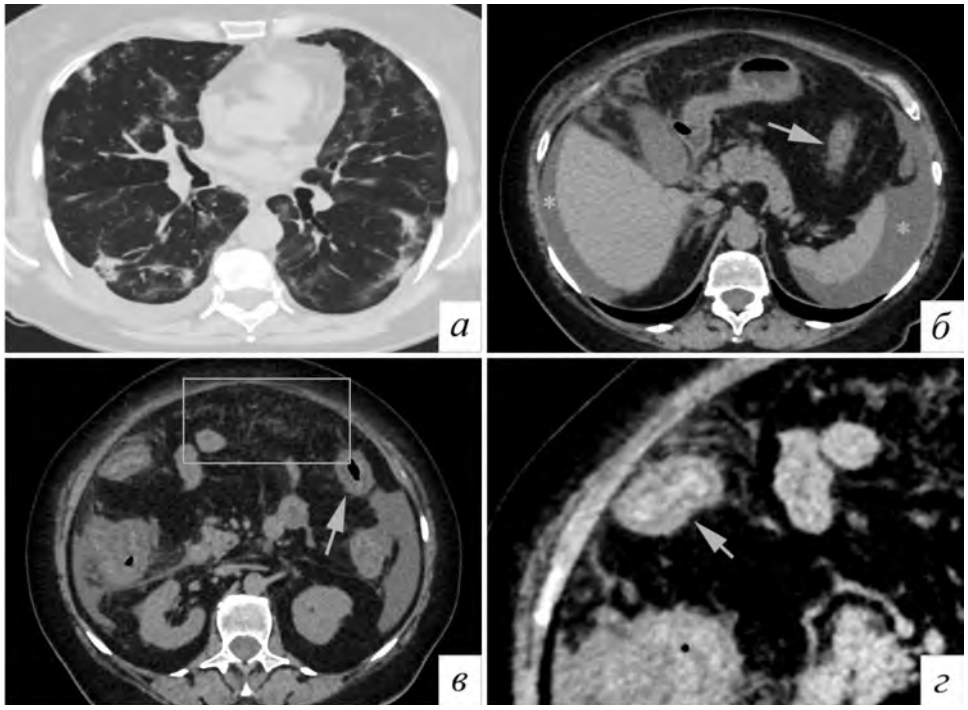

Рис. 4. КТ ОГК в аксиальной проекции в легочном режиме (а), а также в мягкотканом окне на уровне эпи- и мезогастрия (б, в) с увеличенным фрагментом (г). Колит с асцитом у пациента с COVID-19. 13 дней с начала заболевания (анамнестически): а — признаки вирусного повреждения легких в стадии разрешения; б, г — стенка ТК утолщена циркулярно, преимущественно за счет подслизистого слоя (стрелки), рядом с печенью, селезенкой и в латеральных каналах брюшины свободная жидкость (*); в — клетчатка вокруг кишки неоднородно уплотнена, мутная (рамка)

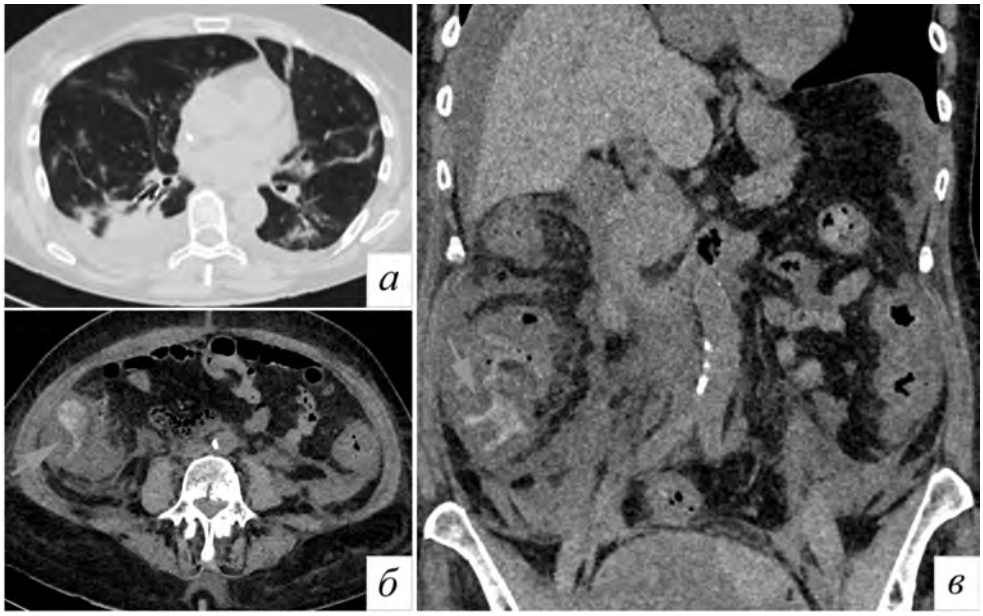

Рис. 5. Колит. КТ ОГК (а) и ОБП (б, в) в аксиальной (а, б) и корональной (в) проекциях при нативном сканировании. 21-е сутки после начала болезни (анамнез). Стенка ТК утолщена до 10—15 мм, стрелками указана повышенная плотность слизистой оболочки в области слепой кишки и начальных отделов colon ascendens, что, вероятнее, связано с геморрагическими изменениями

Только у 1 пациента с сочетанным абсцессом легкого зафиксирован кашель с гнойной мокротой. 1 пациент сразу из приемного отделения был госпитализирован в ОРИТ с переводом на искусственную вентиляцию легких (ИВЛ). В остальных случаях кашель был сухой или с минимальным количеством слизистой мокроты на всем протяжении госпитализации (не учитывая дальнейший перевод на ИВЛ 4 больных). Общий анализ крови показал повышение референсного уровня лейкоцитов (>11,8 × 10^9) в 16,6% (5), уровень прокальцитонина (ПКТ) был повышен (>0,5 нг/мл) в 13,3% (4). Изменения показателей общего анализа мочи (как частого источника внелегочной инфекции), характерные для пиелонефрита (лейкоцитурия, бактериурия), зафиксированы у 20% больных (6). Кроме того, у одного из пациентов имелся острый синусит, подтвержденный данными КТ.

Ни у одного из пациентов не было указаний на наличие абдоминальных симптомов при поступлении. В 76,6% (23) в историях болезни имелось упоминание о появлении у пациентов в динамике хотя бы одного симптома диспептического и иного характера. Они представлены болями в животе (в том числе спастического типа), учащенным и жидким стулом (в том числе по типу «ректального плевка»), появлением в стуле прожилок крови. По объективным причинам тяжести состояния (нахождение в ОРИТ) не удалось уточнить симптомы у 1 больного, также 1 больной имел сочетанный верифицированный рак сигмовидной кишки, что могло несколько искажать клиническую картину. В 50% (15) взят анализ кала на токсины А и В Clostridium difficile (C. difficile), в 60% из них результат положительный.

Всем 100% пациентам в первые 1—3 дня госпитализации были назначены АБП в сочетании с иной терапией (противовирусные, гормональные препараты, антикоагулянты, витамины, различные средства для корректировки избыточного иммунного ответа и др.). Согласно историям болезни, на протяжении госпитализации назначались в сочетании или последовательно от 1 до 6 АБП различных групп и форм приема. В 53,3% (16) имелось назначение приема левофлоксацина (per os) в сочетании с защищенным цефалоспорином III поколения (цефотаксим + сульбактам внутривенно). В среднем продолжительность приема левофлоксацина составила 7,5 дней (5~16 дней), цефотаксима + сульбактама — 6,4 дней (4~21 дней). В 13,3% (4) обозначен прием амикацина или моксифлоксацина, в 16,6% (5) — цефтриаксона. Остальные группы препаратов (в том числе защищенные пенициллины и цефалоспорины различных поколений) были назначены в единичных случаях. В данные расчеты не включены АБП, которые применялись после появления у больных вышеописанных абдоминальных/диспептических симптомов или при выявлении токсинов C. difficile в кале (метронидазол в сочетании с ванкомицином).

ПМК — острое воспалительное заболевание кишечника, которое является вариантом тяжелого течения антибиотик-ассоциированной диареи, вызываемой спорообразующим анаэробным микробом C. Difficile и развивающейся в результате

нарушения биоценоза в кишечнике. Количество данного микроорганизма в составе нормальной микрофлоры не превышает 0,01% и значимо увеличивается до 15—40% при приеме АБП [3]. В клинической картине ПМК доминирует диарейный синдром [4]. Возникать ПМК может при приеме любых АБП, но чаще он развивается при приеме клиндамицина, цефалоспоринов III поколения, аминопенициллинов [5]. Предрасполагающие факторы ПМК, сопровождающиеся колонизацией C. difficile: возраст старше 60 лет; длительное нахождение в стационаре; длительное использование назогастральных зондов и клизм; операции на органах брюшной полости; антисекреторная терапия ингибиторами протонной помпы и Н2-блокаторами; иммуносупрессивная терапия; злокачественные новообразования; ишемия кишечника; иммунодефицитные состояния [6—8]. В рассматриваемой нами группе имелись несколько предрасполагающих факторов, кроме АБП, для развития ПМК — средний возраст 68,2 года, длительность госпитализации, широкое использование иммуносупрессивной терапии в виде ингибиторов ИЛ-6 и ГКС, возможная ишемизация ТК за счет атеросклероза брыжеечных артерий и гиперкоагуляционного синдрома/микроангиопатии при COVID-19 [9, 10]. Данные публикации [11] указывают, что у пациентов, получающих АБП при COVID-19, диарея отмечалась в 18,9%, когда без них — лишь в 1,1%.

КТ при ПМК не обладает высокой чувствительностью (52%), но при появлении КТ-признаков они являются специфичными: значительное утолщение стенки кишки, обычно более 10 мм, признаки слизистого и подслизистого отёка и симптом «аккордеона» при контрастном усилении (или «гармошки» — отёчные узловатые гаустры перемежаются с поперечными бороздками, заполненными контрастом, что приводит к картине, напоминающей сжатую гармошку) [12]. Также среди симптомов воспаления ТК стоит отметить ее стойкое спазмирование, отсутствие содержимого в просвете кишки или его минимальное количество, нарушение типичной гасутрации стенок. При этом изменения стенок тонкой кишки отсутствуют. Для ПМК характерна невыраженная инфильтрация параколической клетчатки, поскольку процесс затрагивает преимущественно слизистую оболочку и подслизистый слой. Аналогично асцит является следствием повреждения стенки толстой кишки с пропотеванием воспалительного экссудата во внеклеточное пространство и наиболее часто встречается при инфекционных, ишемических и псевдомембранозных колитах (рис. 6). Дилатация мелких ветвей брыжеечных артерий также встречается у пациентов с ПМК [13]. Гиперденсивность внутреннего слоя ТК может быть связана с наличием геморрагического компонента в слизистой оболочке, который возникает обычно на поздних стадиях [3].

Накопленный опыт борьбы с COVID-19 показал, что при данной инфекции бактериальная флора не столь часто сопутствует вирусу или же развивается после активной фазы процесса. Rawson T.M. et al. на основе данных различных публикаций указывают встречаемость вторичных легочных бактериальных осложнений при COVID-19 в 3—6%, грибковых — в 0,7% [14]. Mendes Neto A.G. и Salacup G. приводят данные о наличии бактериальной ко-инфекции в 19% случаев, при этом наибольший вклад в данную цифру вносит мочеполовая инфекция (57%), реже — инфекция кожи (10%), а

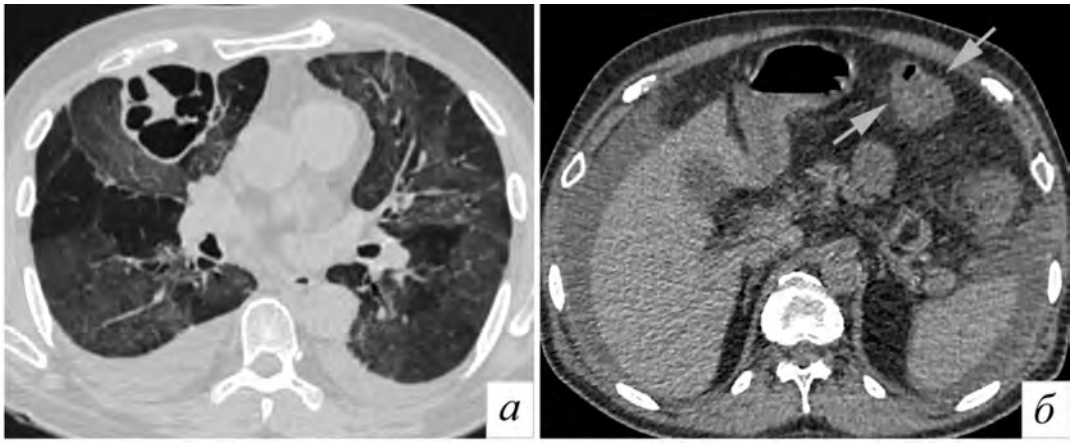

Рис. 6. КТ ОГК в аксиальной проекции на уровне средних отделов лёгких и эпигастрия, легочное (а) и мягкотканое (б) электронные окна соответственно. Анамнестически 16-е сутки заболевания. Признаки колита и жидкости в брюшной полости у пациента с вирусным повреждением лёгких в стадии разрешения, а также гангренозным абсцессом в средней доле справа. В средней доле справа имеется полость с секвестрацией фрагмента легкого, наружные края полости с четкими контурами. Двусторонний плевральный выпот. На уровне сканирования — стенка colon transversum диффузно утолщена (стрелки), рядом с печенью и селезенкой жидкость

респираторная инфекция обнаружена лишь в 8% случаев [15].

Единого критерия присоединения бактериальной пневмонии при COVID-19 не существует, необходима комплексная диагностика [16], учитывая клинические, лабораторные и лучевые данные, в том числе в динамике. Сама по себе коронавирусная инфекция не является поводом для использования АБП. Их назначение необходимо при убедительных признаках бактериальной инфекции — наличие гнойной мокроты, лейкоциты крови>12×10^9, палочкоядерные нейтрофилы>10%, ПКТ>0,5 нг/мл. Большинство пациентов, особенно с легким и среднетяжелым течением, не нуждаются в АБП. Во Временных рекомендациях прописан алгоритм применения АБП, стартовая терапия эмпирически почти всегда начинается с защищенных пенициллинов/марколидов, даже у пациентов в ОРИТ в сочетании с другими группами препаратов в зависимости от ситуации. В разделе о применении ингибиторов рецепторов ИЛ-6 можно найти упоминание о повышении вероятности развития вторичных бактериальных осложнений на фоне иммунодефицита, однако алгоритм предупреждения или коррекции данного состояния не представлен [17]. Вышеописанные критерии назначения АБП появляются только во Временных рекомендациях Министерства здравоохранения РФ от июня 2020 г. [18], ранее данные пункты прописаны не были. Схожие критерии бактериальной инфекции в рекомендациях ГВКГ им. Н.Н. Бурденко [16], а в рекомендациях Департамента здравоохранения г. Москвы [19] дополнительно отмечены появление влажных хрипов и КТ-признаки присоединения бактериальной пневмонии. Зарубежные авторы также считают важным комплексный подход к диагностике возможных бактериальных осложнений, используя в том числе лучевые методы и уровень ПКТ, предлагают более широкое исследование мокроты и гемокультуры [20]. Эмпирическая терапия АБП даже без подтверждения инфекции клинически и лабораторно может быть показана для пациентов с иммуносупрессией различного вида (злокачественные новообразования, трансплантация костного мозга/органов, плохо контролируемая ВИЧ-инфекция), а также в случае тяжелого течения COVID-19 при переводе в ОРИТ [20]. Но даже несмотря на высокую летальность, в группе тяжелых и критических больных (49%) у пациентов с вторичными бактериальными осложнениями на фоне коронавируса [2] превентивное назначение АБП далеко не всегда оправдано — лишь 23,3% рассматриваемых нами пациентов получали лечение в ОРИТ (летальность также была связана только с данной группой), остальные были госпитализированы в линейные отделения.

По совокупности клинических, лабораторных и лучевых показателей, а также с учетом госпитализации в ОРИТ, 36,6% пациентам в нашей группе, согласно Временным рекомендациям, на момент сбора данных было показано назначение АБП (сюда же входят больные с сочетанной экстрапульмональной инфекцией). В остальных случаях (более 60%) нам не удалось найти позиций, которые бы говорили о необходимости применения АБП. По данным КТ типичные признаки бактериальных инфекций легких в сочетании с COVID-19 встречаются нечасто и представлены утолщением стенок бронхов, центрилобулярными очагами, инфильтратами в виде консолидаций вне участков «матового стекла» в динамике с воздушной бронхографией, часто имеющими сегментарные и долевые границы [21], а также различного вида полостями (рис. 7). Нужно рассматривать лишь только те консолидации, которые возникли в ранее интактных местах, а не на фоне «матового стекла» — как правило, они представляют собой разрешение вирусного поражения через участки организации, а не истинной бактериальной инфильтрации [22].

Как следствие нерационального назначения АБП можно назвать появление осложнений, таких как ПМК, необоснованный факт повышения стои-

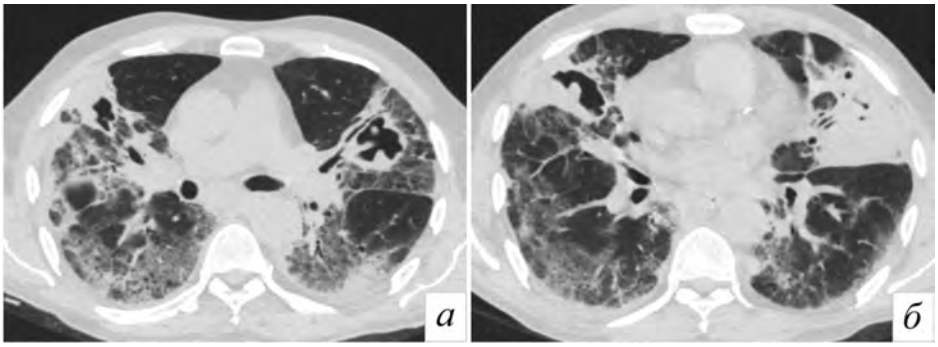

Рис. 7. Присоединение бактериальной инфекции у больного с COVID-19. КТ ОГК в аксиальной проекции (а, б) на различном уровне (а — полости; б — инфильтрат). На фоне признаков вирусного повреждения лёгких в виде неоднородных уплотнений «матового стекла» с консолидациями в средней доле справа и верхней доле слева имеются полости с бухтообразными контурами без жидкостного содержимого. Сами по себе полости не типичны для COVID-19

мости терапии, рост антибиотикорезистентности. Назначение АБП необходимо и при подтверждении внелегочной инфекции. Вопрос превентивного назначения АБП у больных, поступающих в ОРИТ, требует более тонкого подхода, связанного с опытом локальной работы и микробного пейзажа конкретного отделения. В целом, риск легочных и внелегочных инфекционных осложнений в ОРИТ выше, чем в линейных отделениях, что подтверждают и авторы, рассматривая развитие бактериальной пневмонии в сочетании с COVID-19, особенно на фоне ИВЛ [2, 14, 15]. Интересным видится и изучение целесообразности применения АБП у больных, которым производилась терапия ингибиторами рецепторов ИЛ-6 в связи с иммуносупрессивным действием. Mendes Neto A.G. и Salacup G. отмечают, что бактериальная инфекция чаще развивалась у пациентов, получавших ГКС (37%), чем без них (19%) [15]. Этот факт также требует дальнейшего изучения в связи с широким использованием ГКС у больных с COVID-19.

В случае с коронавирусной инфекцией можно рассмотреть два основных варианта поражения ТК — непосредственное вирус-индуцированное воспаление и осложнение терапии. У пациентов, помимо лихорадки, миалгии и респираторных проявлений [23], также могут присутствовать пищеварительные симптомы (диарея, тошнота, рвота и боль в животе) [24], которые либо сопутствуют легочным, либо проявляются самостоятельно. Исходя из нашей практики, нельзя назвать эти признаки частыми — мы встречали лишь единичных больных за год работы в специализированных отделениях, которые поступали в стационар уже с диспептическими и иными явлениями поражения желудочно-кишечного тракта (ЖКТ) при COVID-19.

Схиртладзе М.Р. и др. на собственном опыте указывают, что 33,3% больных с коронавирусной инфекций, наряду с респираторными жалобами, имели болевой синдром в животе (без указания конкретного органа поражения). Ими описан успешный случай лечения пациента с респираторной и абдоминальной симптоматикой назначением ГКС [25] — можно рассматривать данный подход как дифференциальный маркер разграничения первичного и вторичного поражения ЖКТ — ПМК не реагирует на подобную терапию. Также относительно одномоментное появление симптомов скорее заставит задуматься о первичном поражении, не связанным с терапией.

Мы полагаем, что у большинства больных в нашей группе появление диареи и иных симптомов в сочетании с КТ-картиной поражения ТК было связано с нерациональным назначением АБП при наличии факторов риска антибиотик-ассоциированного колита из-за отсутствия у всех больных данных симптомов при поступлении, связью с приёмом АБП, отсутствием самостоятельного регресса симптоматики или её уменьшением на фоне ГКС (симптомы и изменения на КТ разрешались постепенно только после назначения метронидазола/ванкомицина). Развитие ПМК лабораторно подтверждено у 9 пациентов, однако реально данная цифра могла быть больше, т.к. не у всех больных кал был исследован на токсины.

Выводы

1. Появление характерных для ПМК изменений ТК даже на уровне сканирования в динамике по данным КТ у больных с COVID-19, принимающих АБП, требует обязательного вынесения в заключение для дальнейшей лабораторной верификации и назначения терапии.

2. Отмечен факт нерационального назначения АБП при отсутствии установленных показаний и применение групп препаратов, не соответствующих алгоритму в различных профильных рекомендациях, что приводит к появлению характерной клинической и лучевой симптоматики колита.

3. Необходимы более четкие критерии назначения АБП у пациентов на фоне иммуносупрессивной терапии, широко применяющейся для терапии COVID-19.

Ограничения

В исследовании имелся ряд ограничений: прием АБП на догоспитальном этапе преимущественно фиксировался анамнестически, однако не все больные в силу объективных обстоятельств (недостаточная осведомленность, мнестико-интеллектуальные расстройства и др.) знали об их использовании. Несмотря на наличие клинических данных и данных КТ, не всем пациентам назначали исследование кала на токсины клостридии.

Литература

1. Сергеева, И.В. Клинико-лабораторная характеристика больных с внебольничными пневмониями на фоне гриппа A(H1N1)PDM09 / И.В. Сергеева, И.В. Демко, Е.Е. Корчагин // Сибирское медицинское обозрение. — 2017. — № 5. — С. 47—53.

2. Li J., Wang J., Yang Y.et al. Etiology and antimicrobial resistance of secondary bacterial infections in patients hospitalized with COVID-19 in Wuhan, China: a retrospective analysis. Antimicrobial Resistance and Infection Control. 2020; 9: 153. DOI: 10.1186/s13756-020-00819-1

3. Зюзя, Ю.Р. Патолого-анатомическая характеристика антибиотикоассоциированных поражений кишечника при противотуберкулезной терапии / Ю.Р. Зюзя // Туберкулез и социально значимые заболевания. — 2016. — № 2. — С. 72—77.

4. Немцов, Л.М. Псевдомембранозный колит как мультидисциплинарная проблема / Л.М. Немцов // Вестник ВГМУ. — 2014. — № 13(3). — С. 6—19.

5. Муляр, Н.Ф. Clostridium difficile-ассоциированные диареи в многопрофильном стационаре / Н.Ф. Муляр [и

др.] // Бюллетень ВСНЦ СО РАМН. — 2012. — № 5(87). — С. 72—75.

6. Cohen S.H., Gerding D.N., Johnson S. et al. Clinical Practice Guidelines for Clostridium difficile Infection in Adults: 2010 Update by the Society for Healthcare Epidemiology of America (SHEA) and the Infectious Diseases Society of America (IDSA). Infection Control and Hospital Epidemiology. 2010; 31(5): 431—455.

7. Bobo L.D., Dubberke E.R., Kollef M. Clostridium difficile in the ICU: the struggle continues. Chest. 2011; 140(6): 1643—1653.

8. Khanna S., Pardi D.S., Aronson S. et al. The epidemiology of community-acquired Clostridium difficile infection: a population-based study Am. J. Gastroenterol. 2012; 107(1): 89—95. DOI: 10.1038/ajg.2011.398

9. Сальникова, А.И. Псевдомембранозный колит: возможная этиология / А.И. Сальникова, А.В. Васильева, Е.А. Макиев // Научный электронный журнал Меридиан. — 2020. — № 1(35). — С. 75—77.

10. Цинзерлинг, В.А. Вопросы патоморфогенеза новой коронавирусной инфекции (COVID-19) / В.А. Цинзерлинг [и др.] // Журнал инфектологии. — 2020. — № 12(2). — С. 5—11.

11. Lin L., Jiang X., Zhang Z. et al. Gastrointestinal symptoms of 95 cases with SARS-CoV-2 infection. Gut. 2020; 69(6): 997—1001. DOI: 10.1016/j.cgh.2020.04.30

12. Стрэнг, Д.Г. Секреты компьютерной томографии. Грудная клетка, живот, таз / Д.Г. Стрэнг, В. Догра. — Издательство БИНОМ, 2019. — 448 с., ил.

13. Лежнев, Д.А. Возможности мультисрезовой компьютерной томографии в диагностике колита / Д.А. Лежнев [и др.] // Consilium Medicum. — 2018. — № 20(8). — С. 14—16.

14. Rawson T.M., Wilson R.C., Holmes A. Understanding the role of bacterial and fungal infection in COVID-19. Clinical Microbiology and Infection. 2021; 27: 9—11. DOI: 10.1016/j.cmi.2020.09.025

15. Mendes Neto A.G., Lo K.B., Wattoo A., Salacup G. et al. Bacterial infections and patterns of antibiotic use in patients with COVID-19. J Med Virol. 2020; 18. DOI: 10.1002/jmv.26441

16. Алгоритмы ведения пациентов с новой коронавирусной инфекцией COVID-19 в стационаре : методические рекомендации. — М.: ГВКГ имени Н.Н. Бурденко, 2020. — 17 с.

17. Временные методические рекомендации. Профилактика, диагностика и лечение новой коронавирусной инфекции (COVID-19). Версия 10 (08.02.2021). — МЗ РФ. — 261 с.

18. Временные методические рекомендации. Профилактика, диагностика и лечение новой коронавирусной инфекции (COVID-19). Версия 7 (03.06.2020). — МЗ РФ. — 166 с.

19. Алгоритм назначения антибактериальной терапии при SARS-CoV-2-ассоциированном повреждении легких у пациентов с COVID-19 : методические рекомендации / под ред. А.С. Белевского, М.В. Журавлевой. — М., 2020 — 13 с.

20. Sieswerda E., Boer M. G.J., Bonten M.M.J. et al. Recommendations for antibacterial therapy in adults with COVID-19 — an evidence based guideline. Clinical Microbiology and Infection. 2021; 27: 61—66. DOI: 10.1016/j.cmi.2020.09.041

21. Абович, Ю.А. Компьютерно-томографические аспекты диагностики присоединения вторичной бактериальной пневмонии у пациентов с новой коронавирусной инфекцией (COVID-19) / Ю.А. Абович [и др.] // REJR. — 2020. — № 10(4). — С. 21—35.

22. Винокуров, А.С. Эволюция изменений в легких по данным КТ при динамическом наблюдении пациентов с COVID-19 в ранние сроки / А.С. Винокуров, Ю.Р. Зюзя, А.Л. Юдин // Лучевая диагностика и терапия. — 2020. — № 11 (2). — С. 76—88.

23. Pan L., Mu M., Yang P. et al. Clinical Characteristics of COVID-19 Patients With Digestive Symptoms in Hubei, China: A Descriptive, Cross-Sectional, Multicenter Study. Am J Gastroenterol. 2020; 115(5): 766—773. DOI: 10.14309/ajg.0000000000000620

24. Jaijakul S. Colitis as a Sole Presentation of SARS-CoV-2 Infection: Case Report. SN Compr Clin Med. 2020: 1—3. DOI: 10.1007/s42399-020-00346-5

25. Схиртладзе, М.Р. Боль в животе как первое проявление новой коронавирусной инфекции COVID-19 / М.Р. Схиртладзе [и др.] // Российский журнал гастроэнтерологии, гепатологии, колопроктологии. — 2020. — № 30(6). — С. 57—62.

References

1. Sergeeva I.V., Demko I.V., Korchagin E.E. Clinical-laboratory characteristics of patients with extramural pneumonia against the background of FLU A(H1N1)pdm09. Siberian Medical Review. 2017; (5): 47-53. (In Russ.) DOI: 10.20333/2500136-2017-5-47-53

2. Li J., Wang J., Yang Y.et al. Etiology and antimicrobial resistance of secondary bacterial infections in patients hospitalized with COVID-19 in Wuhan, China: a retrospective analysis. Antimicrobial Resistance and Infection Control. 2020; 9: 153. DOI: 10.1186/s13756-020-00819-1

3. Zyuzya Yu. R. Pathoanatomical characterization of antibiotic-indused affections of intestinal tract caused by antituberculosis therapy. Tuberculosis and socially significant diseases.2016; 2: 72—77. (In Russ.)

4. Nemtsov L. M. Pseudomembranous colitis as a multidisciplinary problem. Bulletin of the VSMU, 2014; 13(3); 6-19. (In Russ.)

5. Mulyar N. F., Vereshchagina S. A., Fadeeva T. S., et al. CLOSTRIDIUM DIFFICILE-associated diarrhea in a multidisciplinary hospital. Bulletin of the VSSC SB RAMS. 2012; 5(87): 72-75. (In Russ.)

6. Cohen S.H., Gerding D.N., Johnson S. et al. Clinical Practice Guidelines for Clostridium difficile Infection in Adults: 2010 Update by the Society for Healthcare Epidemiology of America(SHEA) and the Infectious Diseases Society of America (IDSA). Infection Control and Hospital Epidemiology. 2010; 31(5): 431—455.

7. Bobo L.D., Dubberke E.R., Kollef M. Clostridium difficile in the ICU: the struggle continues. Chest. 2011; 140(6): 1643—1653.

8. Khanna S., Pardi D.S., Aronson S. et al. The epidemiology of community-acquired Clostridium difficile infection: a population-based study Am. J. Gastroenterol. 2012; 107(1): 89—95. DOI: 10.1038/ajg.2011.398

9. Salnikova A. I., Vasilyeva A.V., Makeev E. A. Pseudomembranous colitis: possible etiology. Scientific electronic journal Meridian. 2020; 1(35): 75—77.

10. Zinserling V.A., Vashukova M.A., Vasilyeva M.V. et al. Issues of pathology of a new coronavirus infection CoVID-19. Journal Infectology. 2020; 12(2): 5-11. (In Russ.) DOI:10.22625/2072-6732-2020-12-2-5-11

11. Lin L., Jiang X., Zhang Z. et al. Gastrointestinal symptoms of 95 cases with SARS-CoV-2 infection. Gut. 2020; 69(6): 997—1001. DOI: 10.1016/j.cgh.2020.04.30

12. Strang D. G., Dogra V. Secrets of computed tomography. Chest, abdomen, pelvis. BINOM Publishing House. 2019. 448 p., pic.

13. Lezhnev D. A., Gilfanov Yu. Sh., Ivanova I. V., Sangaeva L. M. The possibilities of CT in the diagnosis of colitis. Consilium Medicum. 2018; 20(8): 14—16. (In Russ.) DOI: 10.26442/2075-1753_2018.8.14-16

14. Rawson T.M., Wilson R.C., Holmes A. Understanding the role of bacterial and fungal infection in COVID-19. Clinical Microbiology and Infection. 2021; 27: 9—11. DOI: 10.1016/j.cmi.2020.09.025

15. Mendes Neto A.G., Lo K.B., Wattoo A., Salacup G. et al. Bacterial infections and patterns of antibiotic use in patients with COVID-19. J Med Virol. 2020; 18. DOI: 10.1002/jmv.26441

16. Algorithms for the management of patients with a new coronavirus infection COVID-19 in the hospital (Guidelines). M.: GVKG named after N. N. Burdenko, 2020, 17 p. (In Russ.)

17. Temporary guidelines. Prevention, diagnosis and treatment of new coronavirus infection (COVID-19). Version 10 (08.02.2021). The Ministry of Health of the Russian Federation. 261 p. (In Russ.)

18. Temporary guidelines. Prevention, diagnosis and treatment of new coronavirus infection (COVID-19). Version 7 (03.06.2020). The Ministry of Health of the Russian Federation. 166 p. (In Russ.)

19. Algorithm for prescribing antibacterial therapy for SARS-CoV-2-associated lung damage in patients with COVID-19. Guidelines. — ed. by A. S. Belevsky, M. V. Zhuravleva. — Moscow. — 2020 — 13 p. (In Russ.)

20. Sieswerda E., Boer M. G.J., Bonten M.M.J. et al. Recommendations for antibacterial therapy in adults with COVID-19 — an evidence based guideline. Clinical Microbiology and Infection. 2021; 27: 61—66. DOI: 10.1016/j.cmi.2020.09.041

21. Abovich Yu.A., Bronov O.Yu., Gusarov V.G et al. Bacterial pneumonia complicating SARS-COV-2: computed tomography aspects. REJR 2020; 10(4):21-35. (In Russ.) DOI:10.21569/2222-7415-2020-10-4-21-35

22. Vinokurov A.S., Zyuzya Yu.R., Yudin A.L. Evolution of follow up CT signs in patients with COVID-19 in early stage. Diagnostic radiology and radiotherapy. 2020. Vol. 11, No. 2. P. 76—88.(In Russ.) DOI:10.22328/2079-5343-2020-11-2-76-88

23. Pan L., Mu M., Yang P. et al. Clinical Characteristics of COVID-19 Patients With Digestive Symptoms in Hubei, China: A Descriptive, Cross-Sectional, Multicenter Study. Am J Gastroenterol. 2020; 115(5): 766—773. DOI: 10.14309/ajg.0000000000000620

24. Jaijakul S. Colitis as a Sole Presentation of SARS-CoV-2 Infection: Case Report. SN Compr Clin Med. 2020 Jun 11: 1—3. DOI: 10.1007/s42399-020-00346-5

25. Skhirtladze M.R., Timofeeva A.A., Bueverova E.L. et al. Abdominal Pain as First Manifestation of New Coronavirus Infection COVID-19. Russian Journal of Gastroenterology, Hepatology, Coloproctology. 2020; 30(6): 57—62. (In Russ.) DOI:10.22416/1382-4376-2020-30-6-57-62

Авторский коллектив

Винокуров Антон Сергеевич — ассистент кафедры лучевой диагностики и терапии Российского национального исследовательского медицинского университета им. Н.И. Пирогова, врач-рентгенолог отделений МРТ и КТ Городской клинической больницы № 67 им. Л.А. Ворохобова и Городской клинической больницы им. В.П. Демихова; тел.: +7-916-685-39-21, e-mail: antonvin.foto@gmail.com

Никифорова Марина Владиславовна — врач-рентгенолог отделения МРТ и КТ Городской клинической больницы им. В.П. Демихова; тел.: 8(499)176-56-10, e-mail: marina.nikif.802@mail.ru

Оганесян Анна Артуровна — врач-рентгенолог отделения МРТ и КТ Городской клинической больницы; тел.: 8(499)176-56-10, e-mail: anna4991@mail.ru

Юдин Андрей Леонидович — заведующий кафедрой лучевой диагностики и терапии Российского национального исследо-вательского медицинского университета им. Н.И. Пирогова; д.м.н., профессор; тел.: +7-903-779-43-83, e-mail: prof_yudin@mail.ru